BEITRÄGE

ZUR

OPHTHALMOLOGIE

ALS FESTGABE

FRIEDRICH HORNER

ZUR FEIER DES FÜNFUNDZWANZIGJÄHRIGEN JUBILÄUMS SEINER ACADEMISCHEN LEHRTHÄTIGKEIT

GEWIDMET

VON

MARC DUFOUR IN LAUSANNE, OTTO HAAB UND MAX KNIES IN ZÜRICH, JULIUS MICHEL IN WÜRZBURG, WILHELM SCHOEN IN LEIPZIG UND O. F. WADSWORTH IN BOSTON, U. S. A.

MIT ABBILDUNGEN.

WIESBADEN.

VERLAG VON J. F. BERGMANN.

1881.

DAS RECHT DER UEBERSETZUNG BLEIBT VORBEHALTEN.

BUCHDRUCKEREI VON G. OTTO IN DARMSTADT.

AM TAGE

DA VOR FÜNFUNDZWANZIG JAHREN

FRIEDRICH HORNER

SEINE LEHRTHÄTIGKEIT
AN DER HOCHSCHULE ZÜRICH BEGONNEN HAT

BEGRÜSSEN DEN MEISTER

VOLL VEREHRUNG UND DANKBARKEIT

SEINE

SCHÜLER.

INHALTS-VERZEICHNISS.

I. Michel, J., Das Verhalten des Auges bei Störungen im Circulationsgebiete der Carotis 1

II. Knies, M., Über sympathische Augenerkrankung 53

III. Wadsworth, O. F., The Fovea Centralis in Man 99

VI. Dufour, M., Sur l'action l'iridectomie dans l'hydrophthalmus congenitus 109

V. Schoen, W., Der Aplanatismus der Hornhaut 129

VI. Haab, O., Anatomische Untersuchung eines siebenundzwanzigjährigen Anophthalmus 131

VII. Haab, O., Der Mikrococcus der Blennorrhoea neonatorum . . 159

I.

DAS VERHALTEN DES AUGES BEI STÖRUNGEN IM CIRCULATIONSGEBIETE DER CAROTIS.

VON

JULIUS MICHEL.

(MIT EINER ABBILDUNG, FIG. I. AUF TAFEL I.)

Erkrankungen des Auges bei allgemeinen Circulationsstörungen sind in ihrem Zusammenhange häufig Gegenstánd genauer Beobachtung und ausführlicher Schilderung; um so auffallender muss es aber erscheinen, dass die Literatur uns nur spärliche Kunde von dem Einflusse gibt, welchen das für das Auge vornehmlich in Frage kommende Circulationsgebiet der Carotis auf das oculare Verhalten auszuüben im Stande ist.

Ehrmann* berücksichtigt in einer sorgfältigen Literaturzusammenstellung die ocularen Störungen, welche bei doppel- und einseitiger Ligatur der Carotis communis auftreten können. Von 4 Fällen einer doppelseitigen Ligatur war in zweien erst nach der Ligatur der zweiten Carotis auf der entsprechenden Seite eine Erblindung resp. Verdunkelung des Gesichts beobachtet worden; im dritten Falle war bei jeder Unterbindung leichte Sehstörung in dem betreffenden Auge vorhanden, und im vierten ging am fünften Tage nach der Ligatur

---

* Des effets produits sur l'encéphale par l'oblitération des vaisseaux artériels qui s'y distribuent. Paris. 1860. 81 S.

der rechten Carotis, welche nach 5 Jahren derjenigen der linken gefolgt war, das entsprechende rechte Auge durch eine Entzündung zu Grunde, und zwar mit dem Endresultate des Verlustes des Bulbus.

Von einseitigen Ligaturen finden sich 3 rechts- und 4 linksseitige aufgeführt; in den 3 Fällen rechtsseitiger und in einem Falle linksseitiger Ligatur ward Verlust resp. Trübung des Sehvermögens der entsprechenden Seite bemerkt. In einem Falle linksseitiger Carotisunterbindung war linksseitige Ptosis (die Autopsie stellte fest, dass die linke Hemisphäre mit einem eitrigen Exsudat bedeckt war), in einem anderen linksseitiger Strabismus vorhanden, und in einem weiteren ging das Auge verloren. Zu erwähnen wäre noch ein Fall, wo nach linksseitiger Ligatur der Carotis ein Verlust der Haare, der Augenbrauen und der Cilien derselben Seite auftrat.

Ehrmann führt die ocularen Erscheinungen auf die brüske Verminderung der zur Ernährung des Auges erforderlichen Blutmenge zurück; den direkten Beweis hiefür bleibt Ehrmann aber schuldig. Nur in einem Falle wurde der Augenspiegel angewendet, und zwar erst zu einer Zeit, wo das Sehvermögen schon mehrere Monate wiedergekehrt war. Das Resultat der ophthalmoskopischen Untersuchung war ein negatives.

Pilz* und Wyeth** benützen die Ehrmann'sche Zusammenstellung. Pilz hat unter 600 in der Literatur gesammelten Fällen 15mal gleichseitige Schwächung des Gesichtssinnes angegeben gefunden; nur in einem einzigen Falle, wo übrigens die Möglichkeit einer Verwechselung vorliegt, war das Auge der anderen Seite befallen. Dreimal trat gleichseitige Entzündung des Auges mit Verlust des Sehvermögens und der Form

* Zur Ligatur der Arteria carotis communis. Arch. f. klin. Chirurg. IX. S. 257.

** Essays upon the surgical anatomy and history of the common external and internal carotid arteries. Transact. of the Americ. med. assoc. XXIX. (Prize essay).

des Bulbus auf. „Dass hier nicht das Gehirn selbst die gewöhnlich schnell vorübergehende Abnahme des Sehvermögens resp. Amaurose verschuldete, beweise nicht nur der Umstand der ausnahmslosen Einseitigkeit, sondern auch noch, dass daneben keine Gehirnerscheinung anderer Art sich zeigte. Nachdem die Anämie der Retina gehoben war, wurde das Sehvermögen wieder normal. Dass der veränderte intraoculare Druck nicht gleichgültig ist, bleibt ebenfalls anzunehmen; Experimente müssen darüber definitiv entscheiden. Der 3mal eingetretene Strabismus beider Augen steht im Zusammenhang mit dem hier vorhandenen Gehirnleiden. Schwer ist für die nach der Ligatur auftretenden Pupillenveränderungen eine genügende Erklärung zu geben; für die 5mal eingetretene Verengerung lässt sich von einer besonderen Reizung der N. oculomotorius, bei 12 anderen von Erweiterung will eine mögliche Reizung des Sympathicus oder Lähmung der N. oculomotorius nichts sagen; eher noch lässt sich eine Anämie der Muskulatur selbst annehmen."

Ehrmann (l. c.) gibt an, dass die Compression der Carotiden Verdunkelung des Gesichts hervorrufe, hierbei die Pupille zuerst sich verengere, dann sich bedeutend erweitere. Was die ophthalmoskopischen Erscheinungen anlangt, so hat Kussmaul in seiner bekannten Arbeit: „Ueber den Einfluss des intraocularen Drucks auf die Blutbewegung im Auge", während er mit dem Finger die Carotis des Kaninchens comprimirte, den Augenhintergrund der comprimirten Seite etwas blasser gefunden; ferner wurde eine Carotis, dann beide, sowie die Anonyma unterbunden, wobei ein regelmässiges Blasswerden des Augenhintergrundes eintrat.

Memorsky* experimentirte an Kaninchen und Hunden; während anhaltender oder intermittirender Unterdrückung des Blutlaufs durch Unterbindung der Carotis trat bei Hunden eine Unterbrechung im Blutstrom der Art. centralis retinae nur für

* v. Graefe's Arch. f. Ophth. XI. 2. S. 84.

einen Augenblick ein. Dasselbe Resultat ergab sich bei (anhaltender oder temporärer) Unterbrechung des Blutstroms beider Carotiden; sofort ging der Blutstrom wieder normal vor sich. Bei zwei Kaninchen, die demselben Manöver unterworfen wurden, trat dagegen keine Unterbrechung in der Circulation der Art. centralis retinae ein, ebensowenig eine Entfärbung des Augenhintergrundes. Bei weiteren Versuchen an Hunden ergab sich, dass eine Art. vertebralis hinreichend erscheint, damit die Augengefässe das normale Blutquantum unverändert beibehielten.

Wadsworth* und Putnam* comprimirten die Carotis des Menschen 1½ Zoll über der Clavicula, und zwar so lange, bis die Temporalarterie aufhörte zu pulsiren, und ein eigentümliches Gefühl im Kopf auftrat; es verschwand nun bei Compression der Carotis einer Seite der Venenpuls und die Vene wurde enger. Unmittelbar nach der Compression füllte sich die Vene wieder, ebenso stellte sich der Venenpuls her.

Leber** sah bei der Compression beider Carotiden am Menschen keine merkliche Veränderung des Lumens der Centralarterie der Netzhaut.

Die Resultate desjenigen, was ich selbst ophthalmoskopisch (Umgekehrtes (bei verschiedenen Vergrösserungen) und aufrechtes Bild, Concentration der Aufmerksamkeit auf das Verhalten der Blutsäule an der Stelle des Ein- resp. Austrittes der Gefässe auf der Papille) beobachtet habe, wurden durch Digital-Compression der Carotis beim Menschen und Ligatur derselben beim Tiere (Hund) gewonnen; ich sehe mich um so mehr genötigt, dieselben mitzuteilen, als sie in manchen Punkten von den im Vorstehenden gemachten Angaben abweichen.

Macht man die einseitige Digital-Compression der Carotis beim Menschen, wobei darauf zu achten ist, dass zu gleicher

* Intraocular circulation: rhythmical changes in the venous pulse of optic disc. Transact. of the Americ. ophth. soc. 1878. S. 435.

** Die Circulations- und Ernährungsverhältnisse des Auges. Graefe-Saemisch, Handbuch der Augenheilk. Cap. VIII. S. 352.

Zeit keine stärkeren Atembewegungen* stattfinden, so bemerkt man auf der entsprechenden Seite für ganz kurze Zeit ein Erblassen der Papille, eine schwächere Blutsäule in den arteriellen Verzweigungen und eine Abnahme der Breite derselben in den venösen. Sehr rasch verschwinden diese Erscheinungen; an Stelle der Blässe der Papille tritt eine etwas stärkere Röte, als sie zuvor vorhanden, und in sehr auffallender Weise macht sich eine starke venöse Stauung, mit Fehlen des Venenpulses, geltend. Die Intensität der venösen Stauung möchte ich in Parallele setzen mit derjenigen, welche aufzutreten pflegt, wenn man einen Arm in recht gestreckter Stellung in die Höhe halten lässt. Man ist überrascht, alsdann die Erscheinung der Stauung im venösen Gefässgebiet der Retina auf derjenigen Seite, welche dem emporgestreckten Arm entspricht, bei diesem einfachen Experiment in so schöner Weise entwickelt zu sehen. Fast in gleicher Intensität zeigt sich die Zunahme der Breite der Blutsäule in den venösen Hauptverzweigungen bei einer Compression der Carotis.

Lässt man rasch die Compression los oder den Arm sinken, so verschwindet die venöse Blutsäule zuerst vollständig oder fast vollständig, um sofort wieder zu erscheinen und schnell wieder zu verschwinden. Für kurze Zeit sind daher gleichsam wogende Bewegungen vorhanden; vollkommene oder fast vollkommene Leerheit rasch abwechselnd mit starker Füllung ist das Charakteristische dieses Stadiums. Kurze Zeit darauf hat die Circulation wieder ihren früheren regelmässigen Gang aufzuweisen, und ist der rhythmische Venenpuls nachweisbar. In ihren ophthalmoskopischen Erscheinungen verhalten sich demnach, was den venösen Kreislauf anlangt, Emporhalten des Armes, resp. Senkung, und

* Nach Dobrowolsky, Centralbl. f. d. med. Wissensch. 1870. Nr. 20 und 21, ist die tiefe Exspiration im Stande, den Venenpuls hervorzurufen, während das gewöhnliche Atmen nicht hinreichend ist.

Compression der Carotis resp. Compressionslösung in gleicher Weise.

Beim Hunde,* den ich als einziges Versuchsobjekt wählte, wurden ein- und doppelseitige Unterbindungen der Carotis communis ausgeführt, wobei zu beachten, dass man als Ort der Unterbindung eine möglichst hoch gelegene Stelle benützen muss, da beim Hunde Verbindungsäste für die beiden Carotiden durch die Aa. thyreoid. in bedeutender Anzahl vorhanden sind. Das ophthalmoskopische Bild des Augenhintergrundes ward Gegenstand der Beobachtung im Momente des Zuziehens der Ligatur, sowie in verschiedenen Zeiträumen nach der Unterbindung; auch wurde regelmässig eine doppelte Ligatur angelegt, und durch die Sektion das Vorhandensein eines vollständig das Lumen verstopfenden Thrombus constatirt.

Legt man eine Fadenschlinge um eine Carotis und zieht dieselbe fest zu, so vergeht ein ganz kurzer Zeitraum bis, der Seite entsprechend, die Papille blass-weiss erscheint und die Blutsäule in allen Gefässen, sowohl venösen wie arteriellen, verschwunden ist; nach einem gleich kurzen Zeitraum tritt aber wieder eine Füllung, wie mit einem Schlage, ein. Je öfters man dieses Manöver wiederholt, um so kürzere Zeit vergeht zwischen dem Verschwinden und dem Wieder-

* Hinsichtlich der Anordnung der venösen Gefässe und des Verlaufes derselben in der Retina des Hundes muss ich den Angaben Dobrowolsky's (Centralbl. f. die med. Wissensch. 1870. Nr. 20) beipflichten. Nicht immer bilden, wie von Tright dies angegeben hat, die Verbindungszweige der venösen Hauptäste einen Ring oder Halbring; es ist vielmehr nicht selten zu beobachten, dass die venösen Stämme fast gar keine Seitenzweige zu einander auf der Papille abgeben, sondern als isolirte, in mehr oder weniger rechtwinkliger Abbiegung, in die Tiefe des Nerven, und zwar gewöhnlich mehr nahe dem Rande, dringen. Es ist aber auch andererseits, wenigstens nach dem Resultate der ophthalmoskopischen Untersuchung, die Mitteilung Langenbacher's („Vergleichend anatomische Untersuchungen über die Blutgefässe in der Netzhaut". Oesterr. Vierteljahrsschr. f. wissenschaftl. Veterinärkunde. 1880. LIII. S. 121) zu berichtigen, welcher behauptet, niemals bei seinen Injektionen einen venösen Circulus auf der Papille des Hundes gefunden zu haben.

auftreten der Blutsäule. Bei der definitiven Ligatur erscheint die Papille der entsprechenden Seite etwas blasser, die arteriellen Verzweigungen etwas schwächer gefüllt, was man besonders an denjenigen Stellen bemerkt, wo Biegungen, Schlängelungen etc. vorhanden sind. Relativ zur schwachen Füllung der arteriellen Verzweigungen erscheint die Blutsäule in den venösen Verzweigungen breit; auch die Retina in der Umgebung der Papille erscheint etwas stärker reflektirend, was hauptsächlich auch darin sich äussert, dass die Ausstrahlung der Nervenfasern sich deutlich markirt. Nebenbei bemerkt, ist beim Hunde nach aussen und oben die stärkste Ausstrahlung der Nervenfasern vorhanden.

Diese Erscheinungen sind noch nach Wochen deutlich erkennbar, wenn auch nur in einem geringen Grade ausgesprochen. Ferner ist zu beobachten, dass der von der Herzaktion abhängige „rhythmische" Venenpuls, welcher bei stärkerer Herzaktion, Aufregung etc., beim Hunde besonders hervortritt, fehlt. Dagegen ist eine auffallende Erscheinung auf der entgegengesetzten Seite noch zu betonen: man bemerkt nämlich, während der „Respirations-Venenpuls" sich bei entsprechend ausgiebigen Respirationsbewegungen geltend machen kann, dass auf der entgegengesetzten Seite der rhythmische Venenpuls viel stärker als unter normalen Verhältnissen auftritt, d. h. eine bedeutendere Differenz in der Breite der venösen Blutsäule erscheint.

Bei dem Zuziehen einer Ligatur beider Carotiden sind die oben bei einseitiger Ligatur als vorhanden geschilderten Erscheinungen doppelseitig vorhanden; bei der definitiven Ligatur ist die Dünnheit der arteriellen Blutsäule, die an Knickungen, Biegungen etc. fast wie unterbrochen erscheint, die Blässe der Papille, der Reflex der Retina, die gestaute Blutwelle in den venösen Hauptverzweigungen kurze Zeit nachher (5—6 Stunden) noch eine so bemerkenswerte Erscheinung, dass ich keinen besseren Vergleich zu geben vermag, als denjenigen mit dem Aussehen des Augenhinter-

grundes im Momente, wo der Tod eintritt. Nach der genannten Zeit sind die Erscheinungen von geringerer Intensität, und allmälig macht sich eine Regulirung geltend, so dass schon nach einigen Tagen es schwer fällt, ein Urteil über das ophthalmoskopische Bild der Circulation im Augenhintergrunde abzugeben, zumal hier der Anhaltspunkt des Vergleiches der beiden Augen fehlt.

Die bei Compression der Carotis beim Menschen oder bei Ligatur derselben beim Hunde eintretenden Störungen in der Circulation des Netzhautgefäss-Systems bedürfen wohl nur eines kurzen Commentars. Die Anämie, arterielle sowohl als venöse, resp. das vollständige Verschwinden der Blutsäule in den arteriellen und venösen Verzweigungen tritt dadurch ein, dass die entsprechende Carotis für die Circulation teilweise oder vollständig unwegsam geworden ist; da kein oder nur wenig Blut mehr in die arteriellen Verzweigungen gelangt, so werden auch die venösen kein Blut mehr erhalten. Die nachherige Füllung kommt zu Stande durch Ausgleichung auf dem Wege der Collateralbahnen. Immerhin wird ein Symptom bestehen bleiben, nämlich die in der Form einer venösen Hyperämie sich äussernde Folge des herabgesetzten arteriellen Druckes. Ist auch durch die Collateralbahnen der Blutkreislauf hergestellt, so ist doch zweifellos, dass die Blutsäule in den arteriellen Verzweigungen auf der entsprechenden Seite der Carotis resp. auf beiden Seiten unter einem verminderten Drucke sich fortbewegt. Dass dies der Fall ist, dafür spricht vor Allem die Herabsetzung des intraocularen Druckes, wovon ich mich, in Uebereinstimmung mit anderen Beobachtern, bei Kaninchen durch manometrische Versuche und bei Hunden durch die Palpation überzeugt habe. Auch dürfte hier Erwähnung finden, dass ein Schüler v. Bergmann's, Cramer,* in seiner Dissertation: „Experimentelle

* Herrn Mosso („Ueber den Kreislauf des Blutes im menschlichen Gehirn") scheinen die Untersuchungen Cramer's unbekannt geblieben zu sein.

Untersuchungen über den Blutdruck im Gehirn" nachgewiesen, wie die Unterbindung beider Carotiden sowie die der Carotis derselben Seite einen Druckabfall in der Vena jugularis interna von 20—29% bewirkt. Umgekehrt erhöhen Injektionen in die Carotis den Venendruck, wobei die Höhe der Steigerung abhängig vom angewandten Injektionsdruck erscheint.

Aus dem Auftreten einer stärkeren rhythmischen Pulsation in dem venösen Hauptgefäss-System der Retina auf der der Unterbindung der Carotis entgegengesetzten Seite dürfte der weitere Schluss gezogen werden, dass durch Unterbindung einer Carotis der Druck in der anderen eine Steigerung erfährt, während umgekehrt das Fehlen des rhythmischen Venenpulses auf der Seite der Ligatur oder der Compression der Carotis für die Druck-Herabsetzung argumentirt. Gewiss tragen auch andererseits die lokalen Verhältnisse, d. h. der intraoculare Druck und seine Herabsetzung, aus bekannten Gründen zum Unterhalt der venösen Hyperämie bei, die von vornherein nur als der Ausdruck einer Herabsetzung des Circulationsdruckes zu betrachten ist.

In anderer Weise ist die venöse Hyperämie der Retina, sowie das Fehlen des rhythmischen Venenpulses aufzufassen, Erscheinungen, welche bei emporgestrecktem Arme einseitig resp. auch doppelseitig zur Beobachtung gelangen. Hier kann der venöse Abfluss nur dadurch gehindert sein, dass bei der durch diese Manipulation bewirkten Spannung der Venen des Armes und dem durch die Lage hervorgerufenen rascheren Abflusse des Armvenenblutes im Gebiete der Jugularis ein stärkerer Druck aufwärts sich geltend macht, welcher sich in dem venösen Circulationsgebiet der Retina sichtbar in der Form einer venösen Hyperämie zeigt. Dass der rhythmische Venenpuls mangelt, daran trägt ebenfalls der in Folge der Stauung vorhandene höhere Druck in dem venösen Gebiete Schuld: die rhythmische Contraction der Arterien ist wirkungslos geworden.

Die übrigen beobachteten Erscheinungen, wie Blässe der

Papille, stärkerer Reflex der Retina, sind auf die arterielle Anämie zurückzuführen. Was die Differenz in den Erscheinungen der Circulation der Netzhaut zwischen dem Auge des Menschen und des Tieres betrifft, nämlich einerseits das nicht vollständige Verschwinden der Blutsäule, andererseits die nach längerer Compression eintretende Röte der Papille beim Menschen, während beim Tiere vollständiges Verschwinden und nach der Ligatur Blässe der Papille vorhanden war, so dürfte wohl darin eine Erklärung gefunden werden, dass die Compression der Carotis doch nicht so vollständig wie eine Ligatur das Blut absperrt, wahrscheinlich auch beim Menschen so rasch Blut von der entgegengesetzten Seite übertritt, dass eine Beobachtung der Circulation vor diesem Zeitpunkt nicht möglich erscheint. Die stärkere Röte würde als der Ausdruck einer auch auf die Papille sich erstreckenden Hyperämie (in den feinen venösen Verzweigungen oder selbst den Capillaren) anzusehen sein. woraus hervorginge, dass beim Menschen noch stärkere Hindernisse für den venösen Abfluss als beim Tiere vorhanden wären. Dieses stärkere Hinderniss würde wohl noch gegeben sein durch die nicht ganz zu vermeidende gleichzeitige Compression grösserer venöser Halsgefässe, resp. würde eine Abschwächung des arteriellen Druckes in viel höherem Maasse als beim Tiere zu einer stärkeren venösen Hyperämie führen. Den Beweis für die Leichtigkeit, mit welcher sich beim Menschen bei Abschwächungen des arteriellen Druckes venöse Hyperämien im Augeninnern ausbilden, entnehme ich der Beobachtung der Circulationsverhältnisse bei Chlorotischen, Anämischen etc., wo in so höchst auffallender Weise ein Missverhältniss in der Füllung der arteriellen und venösen Gefässe mit gleichzeitiger starker Rötung der Papille verhanden ist.

In Fällen, wo noch bedeutendere Störungen vorliegen, wie bei Kachexieen aus verschiedenen Ursachen, kann ja auch die venöse Stauung so bedeutend werden, dass eine Rhexis der Wandungen eintritt.

Auch ist es mir mehr und mehr wahrscheinlich geworden,

dass das erste Stadium der sog. Stauungspapille bei intrakraniellen Neubildungen nur als die Folge einer direkt vermittelten venösen Hyperämie zu betrachten ist. Entwickelt sich eine intrakranielle Neubildung, so ist in der grössten Mehrzahl der Fälle eine Raumbeschränkung vorhanden, und damit eine Steigerung des intrakraniellen Druckes gegeben. Bei dem Bestehen einer solchen wird der gesammten arteriellen Circulation des Schädels ein Hinderniss bereitet, als dessen Endresultat eine venöse Hyperämie erscheint.

Es ist hier darauf hinzuweisen, dass Cramer (l. c.) eine Herabsetzung des Blutdrucks in der Vena jugularis interna nach Injektion von Wachsmasse in den Schädel in dem Verhältniss wie 1 : 0,6 fand. Je stärker die Zunahme des intrakraniellen Druckes sich gestaltet, desto mehr werden dem Eindringen der Blutsäule in das Gehirn Hindernisse bereitet werden. Als das erste Stadium einer sog. Stauungspapille betrachte ich die Erscheinungen einer hochgradigen venösen Stauung, selbst mit Apoplexieen und einer ödematösen Beschaffenheit der Papille. In diesem Stadium sind auch Sehstörungen selten zu erwarten; erst dann treten sie ein, wenn in Folge der intrakraniellen Neubildung andere Processe angeregt werden. Zugleich kann sich das ophthalmoskopische Bild ändern, in der Weise, dass entzündliche Processe an der Eintrittsstelle des Sehnerven in der Form von Streifen oder Flecken mit dem Aussehen einer fettigen Degeneration sich entwickeln. Als solche hinzutretende, das Bild der venösen Stauung complicirende Processe sind Flüssigkeitsansammlungen in den Räumen um den Opticus und in dem Raume über dem Chiasma zu betrachten, mit gleichzeitiger Vermehrung der cerebrospinalen Flüssigkeiten, welche ihrerseits wieder die Circulation im Schädel herabsetzen und die Drucksymptome steigern werden. Die Folge dieser Ansammlungen sind entzündliche Processe in der Nervensubstanz mit Herabsetzung der Sehschärfe. Neuritiden, Atrophieen, sowie funktionelle Störungen können aber andererseits dadurch zu Stande kommen, dass die Neubildung in mehr oder weniger direkte

Berührung mit dem centralen oder peripheren Verlauf der Sehnerven tritt. Auch ist wohl zu beachten, dass, wie das Chiasma mit den nach vorn ziehenden Sehnerven, — ich konnte mich hiervon wiederholt bei Trepanationen der Basis überzeugen — die rhythmischen pulsatorischen Bewegungen des Gehirns in sehr kräftiger Weise mitmacht, die Aenderungen des intrakraniellen Druckes bei Neubildungen derart sich gestalten können, dass in Folge davon eine besondere Druckwirkung an der Basis sich geltend macht. Nicht in jedem Falle von intrakranieller Neubildung wird daher Stauungspapille vorhanden sein, sondern nur dann, wenn eine Steigerung des intrakraniellen Druckes eingetreten: Die Stauungspapille ist alsdann die Folge der veränderten Circulation, complicirt wird sie durch die Möglichkeit von weiteren hinzutretenden Krankheitsprocessen.

Es ist daher auch die Möglichkeit vorhanden, dass eine Ansammlung von Flüssigkeit in den Räumen um den Optikus fehlt; andererseits, um nur ein Beispiel anzuführen, habe ich die Beobachtung einer hochgradigen und beiderseitigen Stauungspapille mit gleichzeitiger Hemiopie und normaler Sehschärfe bei einem Sarcom des Occipitallappens machen können.

Eine, allerdings hierher weniger gehörige, Beobachtung, möchte ich noch anschliessen. Das Gehirn ändert sein Volumen beständig: bei jeder Systole schwillt es an, bei jeder Diastole ab. Dasselbe — und damit wird eine weitere Tatsache der von Leyden hervorgehobenen und von v. Bergmann[1] in neuester Zeit betonten Analogieen zwischen den Circulationsverhältnissen des Auges und Schädels, sowie der Einwirkung derselben hinzugefügt, — kann man unter günstigen Verhältnissen am Auge wahrnehmen.

In dem von mir beobachteten Falle handelte es sich um eine frische Verletzung: Eindringen eines Eisensplitters durch

[1] v. Bergmann, Die Lehre von den Kopfverletzungen. Deutsche Chirurgie. Lieferung 30.

Cornea, Iris und Linse in den Glaskörperraum mit beginnender Eiterung des Glaskörpers; die Wunde der Cornea war oberflächlich verklebt, und die vordere Kammer noch nicht vollständig hergestellt. In rhythmischer Weise, und zwar entsprechend der Herzaktion, war eine stärkere und geringere Wölbung der Cornea an der genannten Stelle wahrzunehmen. Der Druck war herabgesetzt, eine hochgradige arterielle Fluxion vorhanden, die Wandungen der Cornea nachgiebiger als unter gewöhnlichen Verhältnissen, und so übertrugen sich die Pulsationen auf den ganzen Bulbus, die in gleicher Weise sichtbar waren, wie z. B. die Pulsation der Dura bei eröffnetem Schädel.

Der Zusammenhang zwischen der arteriellen Circulation des Kopfes, speciell derjenigen des Carotiskreislaufes und der Circulation im Auge, lässt zunächst mit Wahrscheinlichkeit annehmen, dass, wie eine Unterbrechung des Blutstroms in der Carotis eine Aenderung der Circulation im Auge hervorruft, auch bei Störungen der Circulation in der Carotis, wie sie sich notwendiger Weise bei krankhaften Processen der Carotis oder der Umgebung derselben, Aneurysmen oder spontanen Verschliessungen, entwickeln, auch die Circulation im Auge eine Aenderung erfahren oder eine bedeutendere Ernährungsstörung der Gebilde des Bulbus bei länger bestehenden oder besonders hochgradig ausgeprägten Krankheitsprocessen der Carotiden sich entwickeln wird. Dass ein solcher Zusammenhang auch in Wirklichkeit besteht, werden zunächst die Krankengeschichten zweier Fälle zeigen, deren Beobachtung mir durch längere Zeit hindurch ermöglicht war.

Der 1. Fall betrifft ein 15jähriges Mädchen:

Am 19. IV. 80 bemerkte Pat. plötzlich des Abends, dass sie schlechter sehe; es wurde ihr „Grün und Gelb" vor den Augen.

Die Untersuchung des Sehvermögens ergab:

Rechts: Finger in 4½ M.
Links: „ „ 6 „

Das Gesichtsfeld wurde wie die Farbenperception, normal befunden.

Beide Bulbi weich, vielleicht der rechte etwas weicher wie der linke; die Irisreaction geht in prompter Weise vor sich.

Die ophthalmoskopische Untersuchung ergibt:

Rechtes Auge: Blutsäule in den Venen tief dunkelrot, und verbreitert; die Venen geschlängelt, besonders stark die peripheren, ein Venenpuls nicht wahrnehmbar. Die arteriellen Verzweigungen treten im Allgemeinen wenig hervor, und sind mit einer schwachen Blutsäule gefüllt. Die Eintrittsstelle des Sehnerven etwas gerötet, besonders ist in seiner inneren Hälfte der Contour wenig scharf. Die Retina im Allgemeinen stark grau reflektirend und im Speziellen findet sich an einer Stelle ein so intensiv grau-weisslicher Reflex, wie derselbe beispielsweise einer durch eine seröse Exsudation abgelösten Netzhautpartie zukommt.

Das linke Auge zeigt die gleichen Erscheinungen wie das rechte, nur dürfte die Blutsäule in den centralen Venenverzweigungen fast noch dunkler erscheinen als rechterseits. Die Chorioidea beiderseits eher hell als dunkel pigmentirt. Die Macula zeigt beiderseits keine Abweichung vom Normalen.

Das Aussehen der oben erwähnten Veränderung der Retina ist noch in ausführlicher Weise zu schildern: Auf dem linken Auge nach Aussen, entsprechend dem vorderen Drittel des Bulbus und fast bis zur Ora serrata reichend, bemerkt man eine stark grau reflektirende Partie der Netzhaut, die teilweise Unebenheiten der Oberfläche darbietet, in der Weise, dass stärker prominirende Stellen, die sich durch einen noch stärkeren weiss-grauen Reflex auszeichnen, in ähnlicher Weise wie dies bei den Erhebungen einer abgelösten Netzhaut der Fall ist, mit weniger prominenten Stellen abwechseln. Es wird hierdurch bei flüchtiger Untersuchung die Täuschung hervorgebracht, als handle es sich hier um wogende Bewegungen der veränderten Netzhautstelle. Nach der Richtung der geschilderten Stelle und an der Grenze derselben zeigt sich auch eine besonders starke Stauung in den Venen in ähnlicher Weise, wie dies bei einer abgelösten Netzhaut zu beobachten ist. Bei der ophthalmoskopischen Untersuchung mit Tagesbeleuchtung zeigen die veränderten Stellen eine schwach gelbliche Färbung.

Rechts erscheint ungefähr in der Mitte zwischen Papillenrand und Aequator ein in vertikaler Richtung verlaufender ungemein stark grau-weiss reflektirender Streifen, welcher anatomisch als die stärkste prominirende Stelle der ganzen Netzhaut anzusehen ist. Ausserdem sind hier die gleichen Erscheinungen wie links zu beobachten.

Bei Compression der Carotis, die mit etwas Vorsicht und einseitig ausgeführt wird, wird entsprechend der Seite, wo die Compression ausge-

übt wird, eine Abnahme der Breite der Blutsäule im Allgemeinen, hauptsächlich in den venösen Verzweigungen, beobachtet.

Der allgemeine Befund ergiebt (dessen Feststellung ich der gefälligen Untersuchung des Herrn Privatdocenten Dr. Matterstock verdanke): Puls mittel-gross und weich, Spitzenstoss mässig kräftig, etwas verbreitert, an den + Ostien anämische Geräusche, hochgradige Anaemie, Urin eiweiss- und zuckerfrei.

Ganz geringe Struma aller 3 Lappen, besonders rechts. In der Höhe des Schildknorpels ca. 1" nach auswärts von der Mittellinie auf beiden Seiten starke Pulsation, die, in der Grösse eines 10-Pfennigstücks sich besonders deutlich markirend und nach oben hin schwächer werdend, sich am Unterkieferwinkel verliert.

An der 10-Pfennigstück grossen Stelle ist rechts nur undeutlich, links dagegen sehr deutlich eine mehrere Millimeter hohe rundliche Vorwölbung zu bemerken, welche der Hauptsitz der Pulsation ist. Die sichtbare Pulsation ist als starker Schlag fühlbar und zwar schwächer auf der Prominenz als etwas weniges nach aussen an der dort fühlbaren Carotis. Umgreift man die pulsirende Stelle, so ist dieselbe in der Gegend der Prominenz sehr breit, ca. $2\frac{1}{2}$ cm, unterhalb derselben beträchtlich schmäler und schwächer. Ganz leise fühlbares herzsystolisches Schwirren, das bei Druck sehr stark wird, bei leise aufgesetztem Stethoskop ganz schwaches Geräusch, das sich bei Compression ebenfalls beträchtlich verstärkt.

Diagnose: Aneurysmatische Erweiterung der Carotis beiderseits.

Der geschilderte Zustand hat bis zum heutigen Tag (18. I. 81) keine Veränderung erfahren, das Sehvermögen sowie der ophthalmoskopische Befund blieben sich gleich, die wiederholte Aufnahme des Gesichtsfeldes ergab nur normale Verhältnisse.

Ich stehe nicht an, diese ophthalmoskopisch sichtbaren Störungen in dem Kreislaufe der Retina, sowie die Veränderungen der letzteren in direkten Connex mit der aneurysmatischen Erweiterung der beiden Carotiden zu bringen.

Die mechanischen Folgen für die Circulation im Auge konnten nur in einer venösen Stauung, hervorgerufen durch die Abschwächung des arteriellen Druckes, bestehen; sie mussten sich wohl aus zweierlei Gründen in stärkerer Weise als unter anderen Verhältnissen geltend machen, nämlich einerseits wegen der Doppelseitigkeit der Veränderungen der Carotis,

andererseits wegen der gleichzeitig bestehenden hochgradigen Anämie. Daher wurden, abgesehen von einer Herabsetzung des intraocularen Druckes, Veränderungen der Retina beobachtet, die nicht anders denn als oedematöse zu deuten sind. Abgesehen von der sichtbaren starken venösen Hyperämie und arteriellen Anämie zeigen sich die auffallendsten Veränderungen des ophthalmoskopischen Bildes in dem Auftreten eines besonders starken Reflexes der Retina und in partiellen Erhebungen derselben, ein Bild, das in seiner Gesammtheit, zumal da nach den stärkst veränderten Stellen zu die venöse Stauung sich am intensivsten darstellte, eine Netzhautablösung vortäuschen konnte. Allein es handelte sich nicht um eine seröse Exsudation zwischen Retina und Chorioidea, sondern in die Retina selbst, und wie man wohl annehmen darf, in die Hohlräume der Stützsubstanz. Wie die Erhebungen dies vermuten lassen, muss auch an verschiedenen Stellen eine verschieden starke Ansammlung seröser Flüssigkeit vorhanden sein. Gegen die Annahme einer Netzhautablösung ist vor Allem geltend zu machen, dass auch nicht der geringste Gesichtsfelddefekt nachgewiesen, ferner, dass auch kein wirkliches Schwanken der veränderten Netzhautpartie beobachtet werden konnte. Immerhin ist zu beachten, dass das centrale Sehvermögen eine Einbusse durch die gestörten Circulationsverhältnisse und die hierdurch hervorgebrachten Veränderungen der Retina erfahren hat.

Der 2. Fall betrifft ein 49jähriges männliches Individuum:

Seit 14 Tagen will Pat. eine ziemlich rasch auftretende Abnahme des Sehvermögens des rechten Auges bemerkt haben. Das Sehvermögen des letzteren Auges war auf Fingerzählen in 1 ½ M herabgesetzt, während auf dem linken Auge das Sehvermögen normal ($S = {}^2/_3 - 1$) erschien.

Das Gesichtsfeld zeigte beiderseits keine Veränderungen. Ophthalmoskopisch zeigte sich auf dem rechten Auge die Papille in ihrer Färbung kaum verändert, höchstens etwas leicht trübe, die Retina in der Umgebung derselben sowie bis zur Peripherie leicht getrübt, die prägnanteste Erscheinung bildete aber eine für wenige Sekunden auftretende

vollkommene Leerheit des ganzen, sowohl arteriellen als venösen Gefäss-Systems der Retina, an das sich sofort der Zustand einer relativen venösen Hyperämie anschloss, während zugleich die Blutsäule in den arteriellen Gefässen ungemein schmal erschien.

Der intraoculare Druck erschien etwas herabgesetzt, die Irisreaction nicht abweichend vom Normalen.

Meine Vermutung, dass es sich hier um ein einseitiges Circulationshinderniss in der rechten Carotis handele, wurde durch die von Herrn Privatdocent Dr. Penzoldt[1] gütigst vorgenommene Untersuchung des Allgemeinzustandes des Patienten (wovon ich das Wesentliche hervorhebe) bestätigt: Herzgegend vorgewölbt, Spitzenstoss im 5 ten Intercostalraum zwischen Papillar- und vorderer Axillarlinie ist im 6 ten Intercostalraum noch zu fühlen. Pulsatio epigastrica. Puls ziemlich hart, voll, gross; etwas Schlängelung der Arterien. Herzdämpfung am oberen Rande der 5 ten Rippe, am linken Sternalrande und an der Parasternallinie. Tiefstand der Lungengrenzen, Herzaction frequent, Herztöne an der Spitze im Stehen und Liegen rein, ebenso an den grossen Gefässen; 2 ter Pulmonalton etwas verstärkt, nach stärkeren Körperbewegungen 1 ter Mitralton etwas dumpf. Rechter Carotispuls erscheint ungemein schwach, kaum fühlbar, ein Geräusch etc. nicht vorhanden. Die rechte Subclavia pulsirt unter der Clavicula etwas weniger stark als die linke, die beiden Radiales pulsiren synchronisch. Die Diagnose lautete auf Emphysem, geringe Hypertrophie des rechten Ventrikels und nahezu vollständige Thrombose der rechten Carotis.

---

[1] Der hier mitgeteilte Fall wurde übrigens noch vom Herrn Collegen Dr. Penzoldt in einer Arbeit: Ueber Thrombose (autochthone oder embolische) der Carotis, Deutsch. Arch. f. klin. Med. XXVIII. S. 79, ausführlich von allgemeinen Gesichtspunkten besprochen, worauf ich Interessenten verweise. Nur möchte ich mir die Bemerkung hinzuzufügen erlauben, dass die nach Verlauf eines Vierteljahres nach der Sehstörung des rechten Auges aufgetretene Sehstörung des linken wohl eher auf die hydrocephalischen Veränderungen zu beziehen ist; die Annahme, dass nur in Folge der durch den Carotisverschluss bewirkten Störung der Circulation der gleichseitigen Hirnhälfte die Function des entgegengesetzten Auges Not gelitten, scheint mir nach dem Sectionsbefund nicht ganz haltbar. Dass die hydrocephalischen Veränderungen eine Rolle spielen, dafür spricht erstens das ophthalmokospische Verhalten: nämlich Oedem der Papille und der umgebenden Retina, schwache Füllung der arteriellen, ungleiche der venösen Gefässe, zweitens der mikroskopische Befund, der eine starke Ausdehnung der Räume um den Opticus, sowie eine mässige Wucherung der zelligen Elemente derselben nachwies.

Waren durch das Vorhandensein der geschilderten Erscheinungen diejenigen, welche bei einseitiger oder doppelseitiger Ligatur der Carotis beim Tierexperimente beobachtet wurden, einfach bestätigt, so traten im weiteren Verlauf Complicationen auf, welche die Wichtigkeit der Beurteilung von Störungen im Carotisgebiete besonders zu illustriren im Stande waren. Nach Verlauf von wenigen (2) Tagen wurde nämlich zu gleicher Zeit mit der Constatirung der totalen Pulslosigkeit und des Unfühlbarwerdens der rechten Carotis folgender Status praesens des rechten Augenhintergrundbildes beobachtet: Papille, Retina in toto leicht trübe, relativ am stärksten von der Trübung befallen war die Maculagegend und in der Fovea centralis zeigte sich der sonst als charakteristisch für eine Embolie der Art. centralis retinae angesehene kirschrote Fleck. Die Venen zeigten sich gestaut, besonders war die stärkere Stauung auch an der grossen Menge sichtbar gewordener kleinerer Venenverzweigungen zu erkennen. Die Arterien waren mit einer dünnen, teilweise ungleich breiten, Blutsäule gefüllt; besonders zeigte die Art. papillaris superior eine stark ungleiche Füllung.

Im weiteren Verlaufe zeigten sich die Circulationsverhältnisse im Augenhintergrunde constant in der Form einer arteriellen Anämie und venösen Hyperämie; die ungleiche Füllung der arteriellen Verzweigungen verschwand, die Retina blieb trübe, die Macula lutea zeigte am 7. Tage nach der erstmaligen Untersuchung nicht mehr den kirschroten Fleck. Dagegen machte sich immer mehr und mehr eine atrophische Verfärbung der Eintrittsstelle des Sehnerven geltend, wenn auch auf eine Zeit lang das Sehvermögen eine Besserung bis auf Fingerzählen von 4—5 Meter aufzuweisen hatte. Ich übergehe die Beschreibung der weiteren sich anschliessenden allgemeinen Erscheinungen, die hauptsächlich in der Form einer Hemiparese und Hemianästhesie der linken Seite sowie einer conjugirten Deviation der Augen nach rechts sich manifestirten. Die allmälig eintretende Dementia machte eine genaue Untersuchung des Sehvermögens unmöglich; es scheint, dass das Sehvermögen allmälig bis auf schwache Lichtperception schwand. Die ophthalmoskopische Untersuchung zeigte die Erscheinung der Atrophie der Eintrittsstelle der Sehnerven in immer stärkerem Maasse, selbstverständlich auch noch die oben erwähnten Erscheinungen in der Circulation der Retina. Die Autopsie (der Exitus lethalis erfolgte nach 15 Monaten) ergab die Bestätigung des intra vitam Gefundenen; aus dem Sectionsprotokoll (dessen Ueberlassung ich der Güte des Herrn Collegen Zenker verdanke) möchte ich dasjenige in ausführlicher Weise hervorheben, was sich auf die Gefässe und das Gehirn bezieht. Die übrige Leichendiagnose lautete: Hypostase beider unteren Lungenlappen,

frische Pneumonie des rechten Unterlappens, hyperämische Heerde der Leber und Embolie der Pfortaderzweige, grosse Infarkte der Milz und Thrombose der Arterien, Infarkte der linken Niere, hämorrhagische Infiltration und Geschwürsprocess des Colon, Thrombose der linken Vena iliaca.

1) Gefässe: Vom Aortenbogen aus gehen 3 Gefässe ab, zuerst die linke Carotis, dann linke Subclavia, dann rechte Subclavia zwischen Wirbelsäule und Oesophagus. Eine ganz geringe Vertiefung deutet die Stelle an, wo die rechte Carotis abgeht; die rechte Carotis bildet zugleich einen vollständigen, soliden, derb anzufühlenden Strang, ebenso das Anfangsstück der Carotis interna, während das Lumen der Carotis externa frei ist. Der Thrombus, gleichmässig gelblich weiss, endigt an der Abgangsstelle der Carotis externa.

2) Gehirn: Stirnbein etwas verdickt, porös, die Dura grösstenteils, besonders an der vorderen Partie, fester adhärirend, mässig injicirt, Innenfläche glatt, längs der Falx cerebri auf beiden Seiten in die Dura ausstrahlend unregelmässig knollige bis über 1 cm. lange Knochenplatten, die zum Teil fest mit der Schädelwand verwachsen sind, jedoch mit der Dura sich noch abziehen lassen. Längssinus enthalten nur einige Tropfen flüssigen Blutes. Innenfläche der Dura übrigens glatt, an der Innenfläche des Stirnbeins neben der Crista breit aufsitzende höckrige compacte Exostose. Innere Häute im Ganzen mässig injicirt, nur wenig getrübt, in den Sulci ein Paar kleine milchweise Flecken, die seitlichen Teile der rechten Hemisphäre in den hinteren 2 Drittteilen ganz concav eingesunken. Nach hinten an die Fossa Sylvii angrenzend, zunächst in der Länge von 4 ½ cm., eine Windung tief eingesunken, ihre Rinde zu einer dünnen gelben Platte entartet; darauf folgt nach innen ein ca. 5 cm. hoher und bis 6 cm. langer Heerd, in dessen Bereich sämmtliche Windungen an der Oberfläche gelb verfärbt und tief eingesunken sind, so dass die Häute zum Teil wie ein schlaffer Sack herabhängen. Bei Eröffnung des linken Seitenventrikels zeigt sich dieser erweitert mit etwas vermehrtem klaren Serum, Septum leicht gedehnt, ebenso der rechte Seitenventrikel mit etwas trübem Serum gefüllt. Plexus beiderseits mässig injicirt, die hintere Hälfte des rechten Streifenhügels und daran angrenzend nach oben die Decke des Seitenventrikels schlaff eingesunken, das Ependym an dieser Stelle dicht ecchymosirt, einige Venen eine Strecke weit mit breiten Extravasaten versehen; beim Einschneiden dieser Stelle gelangt man in einen weiten Heerd von 6 ½ cm. Länge und mehreren cm. Breite, der bis zu jener eingesunkenen Stelle an der Oberfläche der rechten Hemisphäre hinzieht. Der Heerd ist mit einer trüben rötlich-grauen Flüssigkeit gefüllt; die Wandungen un-

geheuer stark zerklüftet, gelblich trübe und fleckig gefärbt. Durch die Höhle ziehen sich einzelne brückenartig verlaufende dünne freiliegende Gefässe. Substanz des rechten Sehhügels durchaus sehr locker, blutarm und in dessen unterer Partie eine starke 1 cm. im Durchmesser haltende Stelle stärker gelockert und von ganz feinen punktförmigen Hämorrhagien durchsetzt. Die linken Centralganglien auch weich, etwas blutreicher, im vorderen Teil des Sehhügels 5 mm unterhalb der Oberfläche ein 1 cm. langer, $^1/_2$ cm. hoher spaltförmiger Heerd mit gelblich-weiss gefleckter, nicht pigmentirter Innenfläche. Boden des 4. Ventrikels normal, Kleinhirnsubstanz weich, Marksubstanz sehr stark glänzend, feucht und mit sehr zahlreichen fein punktirten Hämorrhagien durchsetzt, Rinde blutreich, dunkel-grau rot. Das Verhalten in beiden Kleinhirnhemisphären gleich. Brücke mässig blutreich, normal, Medulla ebenfalls, Substanz der Grosshirnhemisphären beiderseits mässig blutreich, sehr weich. An der Basis Häute wenig getrübt, Art. basilaris sehr schmal, knapp 3 mm weit, sehr zartwandig. Beide Vertebrales zartwandig, die linke etwas weiter als die rechte, die linke Carotis interna normal weit, etwas flüssiges Blut enthaltend, zartwandig, die rechte Carotis interna ganz schmal, einen weisslichen dünnen, etwas abgeplatteten Strang darstellend, in derselben ein das Lumen nicht völlig ausfüllender, mit der Wand einseitig verwachsener Thrombus, der sich noch in der Länge eines Cm. in die Art. fossa Sylvii forterstreckt; jenseits dieses Thrombus ist die Art. fossa Sylvii mit Blut gefüllt. Die rechte Communicans posterior dünn, wenig flüssiges Blut enthaltend, die linke etwas dicker und mit gelblich fleckiger Wand. Die Arteriae ophthalmicae beiderseits ohne Veränderung.

Diagnose: Grosser Erweichungsheerd der rechten Hirnhemisphäre, Thrombose der rechten Carotis, Leichter Hydrocephalus internus, Osteome der Dura mater.

Wurde so durch die Autopsie die Diagnose der intra vitam festgestellten Veränderungen hinsichtlich der Carotis bestätigt, so schien es von besonderem Interesse, nachzuforschen, auf welche Weise das ophthalmoskopische Bild der Embolie der Art. centralis retinae zur Entwicklung gelangte. — Die mikroskopische Untersuchung ergab zunächst Folgendes:

Die Retina zeigte überall die Schichten von normalem Aussehen, Stäbchen und Zapfen gut erhalten, die Gefässe, sowohl arterielle als venöse, ohne jegliche Veränderung ihrer Wandungen. Besonders schön ist die Maculagegend mit Fovea centralis in ihrer normalen anatomischen Structur erhalten. Die einzige Abweichung, welche von dem normalen Verhalten der Retina gefunden wurde, bezieht sich auf eine auffallend breite Beschaffenheit der Zwischenräume der Stützsubstanz.

Der Opticus (in seiner ganzen Länge auf successiven Querschnitten durchsucht) zeigt von der Eintrittsstelle der Gefässe in denselben bis zur derjenigen des Bulbus das Bild einer ziemlich gleichmässigen Anhäufung wenig zahlreicher lymphoider Elemente; zunächst ist dies am auffallendsten und stärksten in dem lockeren Bindegewebe des Centralkanals des Opticus in der nächsten Nähe der Vene, ferner in der Lamina cribrosa, und dem derselben benachbarten Teil des Sehnerven. Hier ist eine nesterweise Ansammlung lymphoider Zellen besonders an den Stellen der Kreuzung von Bindegewebsfibrillenbündeln der Pialfortsätze zu beobachten. An den übrigen Stellen des Opticus, sowie an dem orbitalen Teil desselben, welcher hinter der Eintrittsstelle der Centralgefässe in denselben sich befindet, ferner an dem centralen Teil ist eine in gleichmässiger Weise verteilte Ansammlung einer geringen Anzahl von lymphoiden Elementen in dem Bindegewebe zu bemerken. Die Nervenfasern sind in teilweiser Atrophie begriffen, die Gefässe zeigen nicht die geringste Veränderung, ebensowenig die Umhüllungshäute des Sehnerven, wie auch das Chiasma und die Tractus. Obwohl ophthalmoskopisch keine Veränderung in der Chorioidea sich geltend machte, habe ich doch nicht versäumt, auch sie einer Untersuchung zu unterwerfen, und wirklich zeigten sich Abweichungen, die, wie die oben beschriebenen Veränderungen in der Retina und dem Opticus, darauf hindeuten, dass eine Stauung vorhanden war.

Es finden sich nämlich in der Chorioidea Heerde aus ungemein dichtgedrängten Rundzellen und von nahezu spindelförmiger Gestaltung, welch' letztere dadurch zu Stande kommt, dass die Heerde sich nur an den Teilungstellen der grösseren venösen Stämme finden. Sie nehmen hier die ganze Breite des Zwischenraumes zwischen der einander zugekehrten Wandung der sich teilenden Gefässe ein, und dürften in ihrem Längsdurchmesser etwa das Doppelte betragen. Diese Heerde fanden sich hauptsächlich in den Abschnitten, welche den Austrittsstellen der Venen aus dem Bulbus entsprachen. Anderweitige Veränderungen wurden in der Chorioidea nicht gefunden, so auch speciell keine Extravasate in der Maculagegend. Im Glaskörper waren eine grössere Menge von zelligen Elementen als normaler Weise nachzuweisen, sowie eine stärkere Wucherung von spindelartigen Zellen, unmittelbar der Oberfläche der Eintrittsstelle des Sehnerven aufliegend.

Demnach hat die histologische Untersuchung nur das Vorhandensein einer venösen Hyperämie bestätigen können; als ihre Folgezustände erscheinen eine Ansammlung lymphoider Elemente im Opticus, Erweite-

rung der Zwischenräume der Stützsubstanz der Retina durch seröse Flüssigkeit, Auswanderungsheerde in der Chorioidea. Da in keinem Gefässe des Opticus und der Retina ein Thrombus trotz sorgfältiger Serien von Schnitten nachgewiesen werden konnte, so sind für die Erkärung des Entstehungsmodus der Veränderungen, welche unter dem Bilde einer Embolie der Arteria centralis retinae im vorstehenden Falle ophthalmoskopisch sich zeigten, nur zwei Möglichkeiten vorhanden. Zuvörderst ist zu beachten, dass das ophthalmoskopische Bild der Embolie der Arteria centralis retinae sich erst entwickelte, als durch die Palpation die vollkommene Pulslosigkeit der entsprechenden Carotis communis festgestellt war; der Sectionsbefund weist einen Thrombus in der Carotis interna nach: sie erschien als ein weisslich dünner Strang mit einem das Lumen nicht vollständig ausfüllenden Thrombus. Wenn schon eine Hemmung in der Circulation der Carotis communis zu sichtbaren Veränderungen in der Circulation des Auges führt, so wird bei gleichzeitiger Störung derselben in der Carotis communis und interna das der Seite entsprechende Auge nur wenig Blut und dies nur auf grossen collateralen Umwegen erhalten. Macht man die weitere Annahme, dass eine bestimmte Abnahme des Blutquantums in den arteriellen Verzweigungen der Retina das Bild einer Embolie der Art. central. retinae hervorrufen kann, so wäre in dem vorliegenden Fall dies vorhanden gewesen und als Folge davon hätte sich das Bild der Embolie der Art. central. retinae gezeigt. In dieser Beziehung darf ich noch daran erinnern, dass Steffan* den Beweis zu führen versucht hat, die als Embolien arteriae centralis retinae angesehenen Fälle als Embolien der Arteria ophthalmica hinzustellen. Zum Zustandekommen des gewöhnlich als Embolie der Art. central. retinae beschriebenen Bildes dürfte gewiss die Verstopfung der Art. central. retinae nicht regelmässig zu erwarten sein.

* Ueber embolische Retinalveränderungen. v. Graefe's Arch. f. Ophth. XII. 1. S. 34.

Will man aber den Standpunkt nicht verlassen, dass zum Zustandekommen des Bildes der Embolie der Art. central. ret. eine Verstopfung des Lumens derselben absolut notwendig ist, so bestände die weitere Annahme darin, obwohl nirgends, weder in der Art. ophth. noch in der Art. central. retinae oder ihren Verzweigungen, irgend welche diesbezügliche Veränderungen trotz der sorgfältigsten Untersuchung gefunden wurden, dass ein von dem Thrombus der Carotis losgelöster Partikel in die Art. central. retinae wirklich gelangte und allmählig resorbirt wurde.

Sind nach den vorstehenden Mitteilungen bedeutende Störungen am Auge der entsprechenden Seite zu erwarten, wenn es sich um ausgesprochene Störungen der Circulation der Carotis handelt, so liegt weiter die Möglichkeit vor, dass, wenn die Circulation in der einen oder anderen Carotis oder in beiden Carotiden eine Aenderung erfährt, die weniger durch ein plötzliches Auftreten als durch eine lange oder längere Dauer mit allmählig immer mehr und mehr zunehmender Steigerung des pathologischen Processes charakterisirt ist, sich Störungen in den von der entsprechenden Carotis hauptsächlich versorgten Teilen, mithin auch im Auge, einstellen, welche sich im Speciellen als Ernährungsstörungen kennzeichnen.

Am Auge erscheinen in erster Linie die Linsentrübungen beachtenswert; man hat sich doch wohl allgemein daran gewöhnt, die Linsentrübungen als eine Complication oder besser als ein Symptom aufzufassen, sei es als dasjenige einer lokalen oder allgemeinen Ernährungsstörung. Als Typus der ersteren Categorie wäre das Erscheinen von Linsentrübungen bei Entzündungsprocessen im vorderen Uvealgebiete, als derjenige der zweiten der Diabetes mellitus zu bezeichnen. Spricht man nun von einer Cataracta senilis, so soll durch die Bezeichnung das relativ häufige Vorkommen im höheren Alter und zugleich die senile Ernährungsstörung,

der senile Marasmus, als aetiologisches Moment ausgedrückt werden. Aber gerade in letzterer Beziehung müssen die schwersten Bedenken hinsichtlich einer richtigen Auffassung auftauchen, da man die so häufige Beobachtung machen kann, dass Individuen höheren Alters, die keine Spur eines senilen Marasmus an sich tragen, als von Cataracta senilis befallen bezeichnet werden; besonders schien mir aber eine solche Auffassung jeglicher vernünftigen Basis in denjenigen Fällen zu entbehren, wo es sich bei solchen Individuen nur um eine einseitige Cataract handelte. Ist doch im Allgemeinen die Aetiologie einseitiger Cataracte noch eine recht dunkle, ich meine hier für jedes Lebensalter; selbstverständlich sehe ich von denjenigen Fällen ab, wo die Genese ein bekanntes ätiologisches Moment, wie beispielsweise Verletzung, aufzuweisen hat.

Diese Erwägungen, zusammengehalten mit den oben mitgeteilten experimentellen und klinischen Beobachtungsresultaten, mussten zu der Aufforderung führen, bei senilen und anderen Cataracten mit unbekannter Aetiologie die Carotis besonders zu beachten und einer genauen Untersuchung zu unterwerfen. In Folgendem sind die Krankengeschichten derjenigen Fälle (53) aufgeführt, welche im Verlaufe der letzten ca. 10 Monate beobachtet wurden, seitdem man die Aufmerksamkeit auf das Verhalten der Carotis lenkte. In fast allen Fällen hatte Herr Privatdocent Dr. Matterstock den hinsichtlich des Circulationssystems angeführten Befund aufzunehmen oder zu bestätigen die Güte gehabt. Wie die Untersuchung aller Fälle lehrte, ist, um diese Tatsache im Voraus zu erwähnen und zu betonen, ein Zusammenhang zwischen Entstehung von Linsentrübungen und sclerotischer (atheromatöser) Veränderung der Carotiswandungen unläugbar. Die Fälle sind übersichtlich in folgender Weise geordnet:

I. Einseitige Cataracte bei nur einseitiger oder einseitig in bedeutend vorwiegender Weise entwickelter Sclerose der Carotis.

II. Doppelseitige Cataracte, entsprechend der stärkeren Sclerose der Carotis einer Seite auf der entsprechenden Seite früher begonnen oder mehr entwickelt als auf der andern.

III. Doppelseitige Cataracte, doppelseitig gleich entwickelt oder zu gleicher Zeit entstanden, bei dem Vorhandensein einer gleich starken Sclerose der beiderseitigen Carotiden.

IV. Cataracte bei Sclerose der Carotis und gleichzeitigem Vorhandensein einer Schilddrüsenschwellung.

Der Urin wurde in allen Fällen auf Eiweis und Zucker auf's sorgfältigste untersucht; findet sich in genannter Beziehung ein anormales Verhalten, so ist hiervon in den Krankengeschichten, welche im Allgemeinen in Kürze das Wesentlichste enthalten, Erwähnung getan.

I. Einseitige Cataracte bei nur einseitiger oder einseitig in bedeutend vorwiegender Weise entwickelter Sclerose der Carotis.

1) K. E., 8 Jahre alt, weibl.

Vor einigen Monaten wurde von Seiten der Mutter eine Trübung im linken Auge bemerkt.

Augen-Befund: Rechts: M = 3,5. S = $^1/_3$. Ophthalmoskopisch As, keine Correktion durch Cylindergläser. Kein Staphylom, keine Trübung der Linse.

Links: Finger in $^1/_2$ M. Cataract.

Niedrige vordere Kammer, Linse mit Ausnahme der peripheren Partien getrübt, Trübung von grauweisser Farbe, in der vorderen Corticalis breite, sectorenförmige, glänzende Streifen in Sternform, Kern völlig ge-

trübt, Consistenz weich, bei durchfallendem Licht und Atropinisirung aequatoriell schwacher Reflex des Augenhintergrundes.

Arterien-Befund: Rechte Carotis: Die Gefässwandung etwas resistenter als dem Alter entsprechend. Linke Carotis von grösserem Durchmesser, sehr rigide, unelastisch und uneben. Linke Radialis auch stärker gespannt, als rechte.

Die körperliche Entwicklung ist ziemlich stark zurückgeblieben, exquisite Hutchinson'sche Zähne. Von congenitaler Lues keine weiteren Spuren; auch ist in Bezug auf Lues der Eltern Nichts Sicheres nachzuweisen.

2) H., 11 Jahre alt, weibl.

Augen-Befund: Rechts: E. S = 1.

Links: S = $^1/_6$—$^1/_4$.

Rechts: Normale Verhältnisse. Links: Dichte schollenartige Trübung in der Mitte der vorderen Corticalis unmittelbar hinter dem entsprechenden Teil der Linsenkapsel.

Arterien-Befund: Linke Carotis sehr hart, ungemein stark pulsirend im Vergleich zur rechten und sehr resistent, die übrigen peripheren Arterien zeigen keine Abnormität.

Am Herzen die Zeichen einer Insufficienz der Mitralklappe.

3) S. K., 14 Jahre alt, weibl.

Ein halbes Jahr nach der Geburt der Patientin bemerkten deren Eltern eine weisse Trübung in der Pupille des rechten Auges. Im ersten Lebensjahre derselben wurde ärztlicherseits grauer Staar diagnosticirt. An Rhachitis hat Patientin nie gelitten.

Augen-Befund: Rechts: Linse geschrumpft, scheibenartig; die äquatoriellen Partieen in einem schmalen Saume ungetrübt, die übrige Partie der Linse stark weisslich. Ueberall strahlen von der scharfrandigen Trübung mässig zahlreiche, ganz kurze Ausläufer radienartig in die ungetrübte äquatorielle Zone aus. Die Zonula ist atrophisch.

Arterien-Befund: Beide Carotiden sind hart und lassen sich namentlich oberhalb des Sternocleidomastoideus als harte Stränge palpiren.

Der Process ist rechts viel weiter vorgeschritten als links und zeigt die rechte Carotis ein stärkeres Caliber als die linke. Der Radialpuls ist auffallend klein und weich. Die Herzbewegung ist unregelmässig, die zweiten Töne sehr markirt.

4) U. B., 17 Jahre alt, männl.

Auf dem linken Auge soll seit 10 Jahren die Erscheinung des grauen Staares sich geltend gemacht haben, angeblich 2 Jahre nach überstandener Scarlatina.

Augen-Befund: Links: Prompte Reaction der Pupille auf Atropin, die Linse in toto getrübt, von gleichmässig grau-weisser, leicht durchscheinender Trübung, in welcher ganz kleine weisse punktförmige Trübungen sichtbar sind, Lichtschein und Projektion ausgezeichnet.

Rechts: Vor 5 Wochen Verletzung durch einen Steinsplitter, Hornhautnarbe etc. Iridocyclitis, Enucleatio.

Links nach der Enucleation Discision. (Operations-Erfolg H = 12,0 D., S = $^2/_3$.)

Arterien-Befund: Linke Carotis, stärker pulsirend als die rechte, stellt einen harten, unebenen Strang dar; an den Wandungen der rechten Carotis ist nichts abnormes zu constatiren, ebensowenig an den übrigen Arterien.

5) M. K., 35 Jahre alt, weibl.

Genauere Angaben über die Zeit der Entstehung der Abnahme des Sehvermögens sind nicht zu erheben, da eine bedeutende psychische Alteration besteht; möglicherweise steht diese Erkrankung auch im Zusammenhange mit der Veränderung der Carotis.

Augen-Befund: Rechts: E. S = 1. Normale Verhältnisse.

Links: Lichtschein und Projektion ausgezeichnet. Linse von weisser Farbe, vollständig getrübt, von weicher Consistenz und etwas gequollenem Aussehen.

Arterien-Befund: Auf der rechten Körperhälfte durchaus normale Verhältnisse.

Die peripheren Gefässe zeigen dagegen auf der ganzen linken Körperhälfte eine Sclerose ihrer Wandungen. Die Radialis zeigt ein bedeutendes Atherom, einen harten Puls, verläuft stark geschlängelt und ist mit Buckeln versehen. Dieselben sind in der linken Carotis, welche stark bogenförmig verläuft, sehr ausgesprochen und zahlreich.

6) Sch., 44 Jahre alt, männl.

Vor 2 Jahren wurde das linke Auge am grauen Staar operirt.

Augen-Befund: Links: H = 10,0 D., S = 1/6.

Rechts: E. S = 1.

Arterien-Befund: Einseitiges Atherom und zwar nur linksseitiges der Radialis und Carotis.

7) E. G., 45 Jahre alt, männl.

Augen-Befund: Rechts: H = 1.5 D., S = 1.

Links: Finger in 3 m.

Streifenförmige Trübungen der vorderen Corticalis, sowie eine dichtere Trübung an dem hinteren Pol, aus feinsten Punkten und Streifen zusammengesetzt.

Arterien-Befund: Radialis beiderseits etwas rigid, geringe Unterschiede, doch links eine Spur stärker als rechts; die linke Carotis dagegen stärker pulsirend, die Wandungen links sehr viel rigider als rechts.

8) R., M., 57 Jahre alt, männl.

Augen-Befund: Rechts: Lichtschein und Projektion sehr gut; Reife Cataract. Linse in toto gleichmässig getrübt mit gelblich-weisser Färbung.

Links: M = 2 D., S = 1.

Arterien-Befund: Starkes Atherom der peripheren Arterien und zwar sind diejenigen der rechten Körperhälfte sehr viel stärker beteiligt als diejenigen der linken.

Die rechte Carotis stärker als die linke, ebenso die rechte Cruralis, die rechte Radialis rosenkranzförmig, während die linke noch glatte Wandungen aufzuweisen hat. Leichte Hypertrophie des linken Ventrikels.

9) T. E., 60 Jahre alt, weibl.

Augen-Befund: Rechts: E. S = 2/3. Cataracta incipiens; streifenförmige Trübung nach oben.

Links: E. S = 2/3. Reste von früherer Iritis in dem Pupillargebiet, wodurch die leichte Herabsetzung des Sehvermögens eine Erklärung findet.

Arterien-Befund: Sclerotischer Process der peripheren Arterien; die rechte Radialis und Carotis sehr viel stärker rigid, die linke Temporalis stärker als die rechte.

10) P., 60 Jahre alt, weibl.

Seit ca. 1 1/2 Jahren leichte Abnahme des Sehvermögens des rechten Auges.

Augen-Befund: Rechts: H = 1,5 D., S = 1/3.
Links: H = 2,5 D., S = 2/3 — 1.

Rechts: Beginnende streifenförmige Trübung in der vorderen Corticalis. Links: Normale Verhältnisse.

Arterien-Befund: Mässiges Atherom der Körperarterien. Rechte Carotis stärker atheromatös als linke.

11) B. J., 64 Jahre alt, männl.

Augen-Befund: Links: H = 1,5 D., S = 2/3—1.

Rechts: Handbewegungen in nächster Nähe, Linse vollständig getrübt, von gleichmässig weissem Aussehen.

Arterien-Befund: Die ganze rechte Körperhälfte zeigt an den peripheren Gefässen eine starke Starrwandigkeit, während das Atherom auf der linken Körperhälfte nur wenig ausgebildet ist.

An der rechten Carotis atheromatöse Buckel, rechte Temporalis ungemein geschlängelt und deutlich sichtbar.

II. Aortenton klingend.

12) S. A., 65 Jahre alt, männl.

Augen-Befund: Links: Handbewegungen in nächster Nähe, Reife Cataract; die Linse in toto weisslich-grau getrübt, mit durchscheinendem gelben Kern; mittlere Consistenz.

Rechts: H = 3,5 D., S = 1.

Arterien-Befund: Beiderseits Temporales leicht geschlängelt und atheromatös; linke Carotis bedeutend erweitert, stärker pulsirend als rechts, die Wandungen buckelartig durchzufühlen. Linke Radialis ebenfalls sehr viel rigider als rechte.

13) K., 71 Jahre alt, weibl.

Augen-Befund: Rechts: Finger in 3/4 M.
Links: M = 2,0 D., S = 2/3—1.

Rechts: Linse in toto getrübt, etwas geschrumpft, gleichmässige tief grau-gelbe Färbung des Kerns, Corticalis in diffuser Weise getrübt.

Arterien-Befund: Rechte Carotis ungemein stark pulsirend, das Lumen derselben in gleichmässiger Weise erweitert, die Gefässwandung mit ziemlich zahlreichen buckelartigen Ausbuchtungen versehen. Linke Carotis ist als kaum verändert zu betrachten. Temporalarterien sind stark geschlängelt und rigid, die Radiales fast vollständig frei.

14) M. J., 73 Jahre alt, männl.

Seit zwei Jahren Verschlechterung des Sehvermögens auf dem rechten Auge; das linke ist seit 14 Tagen erkrankt.

Augen-Befund: Links: Grosses marantisches Geschwür der Hornhaut, Linse frei.

Rechts: Vollkommen reife Cataract mit gelblichem Kern und Iris-colobom nach oben. (Frühere praeparatorische Iridektomie.)

Arterien-Befund: Die Radiales hart, geschlängelt, sichtbar pulsirend, ohne wesentliche Differenz der beiden Seiten, der rechte Carotispuls sehr hart und kräftig, der linke ist dagegen weich und schwach.

Die Zahl der beobachteten Fälle beträgt 14; als das jüngste Alter erscheint ein solches von 8 und als das älteste ein solches von 73 Jahren. Das durchschnittliche Lebensalter beträgt 44,57, die Zahl der männlichen und weiblichen erkrankten Individuen ist die gleiche; unter den männlichen Individuen befindet sich 1 Patient unter 20, unter den weiblichen 3 (14, 11, 8 Jahre).

In 8 Fällen war die linke Carotis, in 6 die rechte allein oder in bedeutend vorwiegender Weise erkrankt. In 3 Fällen wurden zugleich Veränderungen des Herzens constatirt, in 2 Fällen fand sich, was besonders hervorzuheben ist, ein Atherom aller palpablen Arterien einer Körperhälfte, entsprechend der Seite der Linsentrübung, und in 5 zugleich mit der Veränderung der Carotis auf derselben Seite eine stärkere Spannung der Radialis; in 2 Fällen (in einem Falle zugleich eine Hypertrophie des linken Ventrikels) ein mässiges Atherom aller Körperarterien mit vorzugsweisem Befallensein einer Carotis, während in einem Falle an den Radiales keine Differenz vorhanden war, in einem andern Falle dieselben ganz frei waren und nur die Temporales beiderseits noch stark geschlängelt hervortraten. In einem unter den 5 oben erwähnten Fällen war auf der entgegengesetzten Seite eine stärkere Schlängelung der Temporalis sichtbar, und in einem beide befallen. In einem Falle war keine weitere Complication von Seiten des Herzens oder der übrigen peripheren Arterien vorhanden.

II. Doppelseitige Cataracte, entsprechend der stärkeren Sclerose der Carotis einer Seite auf der entsprechenden Seite früher begonnen oder mehr entwickelt als auf der andern.

16) R. G., 41 Jahre alt, männl.

Nach Angabe des Patienten hat die Abnahme des Sehvermögens links ca. $^3/_4$ Jahr früher begonnen als rechts.

Augen-Befund: Beiderseits: Finger in $^1/_2$—$^3/_4$ M.

Beiderseits in der vordern und hintern Corticalis sehr nahe bei einander liegende, teilweise streifige, teilweise schollige Trübungen. Kern vollständig frei.

Arterien-Befund: Beiderseits mässig starkes Atherom der peripheren Gefässe; rechte Carotis etwas stärker verändert wie die linke,

17) B. K., 45 Jahre alt, weibl.

Augen-Befund: Rechts: Finger in $^5/_4$ m.

Kern getrübt, stark radienartige getrübte Ausläufer in der vorderen Corticalis.

Links: S = $^1/_3$. Beginnende Trübung des Kernes.

Arterien-Befund: Ueberall die Körperarterien atheromfrei, mit Ausnahme der Carotiden.

Rechts ist die ganze Carotis, soweit sie palpabel, mit starren, teilweise hervorgebuchteten Wandungen versehen.

Links ist eine solche Veränderung nur an einer Stelle ungefähr entsprechend der Höhe des Arytaenoidknorpels nachzuweisen.

18) P. Ch., 50 Jahre alt, männl.

Augen-Befund: Rechts: Reife Cataract, Lichtschein und Projektion vorzüglich.

Links: S = $^1/_4$—$^1/_3$. Trübung der Linse in den aequatoriellen Partien nach Aussen oben.

Arterien-Befund: Beide Radiales wenig atheromatös, ohne Unterschied; rechte Temporalis dagegen stärker atheromatös, ebenso die Spannung in der rechten Carotis stärker, wie in der linken, beide atheromatös.

19) W. B., 50 Jahre alt, männl.

Augen-Befund: Rechts: Finger in $2^1/_2$ m.
Links: Finger in $4^1/_2$ m.

Beiderseits Kerntrübung, links stärker entwickelt als rechts.

Arterien-Befund: Atherom rechts etwas stärker als links entwickelt, sowohl in der Carotis als an den übrigen der Palpation zugänglichen Körperarterien.

20) K. P., 52 Jahre alt, männl.

Augen-Befund: Rechts: Handbewegungen in nächster Nähe. Linse gleichmässig und vollständig getrübt, von grau-gelblicher Färbung.

Links: Finger in 2 m. Kern gleichmässig grau getrübt; die Corticalis leicht diffus getrübt mit Ausnahme der aequatoriellen Partieen.

Arterien-Befund: Allgemeines hochgradiges Atherom der Arterien, auf der rechten Körperhälfte bedeutend stärker wie links.

21) L. S., 54 Jahre alt, männl.

Augen-Befund: Beiderseits: M = 6,0 D., S = $^1/_{10}$.

Beiderseits Cataract, links stärker als rechts, die feinstreifigen Trübungen befinden sich in der vorderen Corticalis.

Arterien-Befund: Radiales leicht aber deutlich atheromatös, die linke etwas stärker. Weiter vorgeschritten ist der Process an den Carotiden, und etwas mehr links als rechts. Temporales nicht verändert.

22) J., 56 Jahre alt, weibl.

Seit mehreren Monaten Abnahme des Sehvermögens, besonders rechts.

Augen-Befund: Rechts: Finger in 1 m.
Links: Finger in 4—5 m.

Beiderseits grau-gelbe Trübung der Linse, besonders des Kernes, streifenförmige Einzeltrübungen in der Rinde.

Arterien-Befund: Beiderseits Atherom nur an den Carotiden, rechts etwas stärker wie links.

23) P. F., 61 Jahre alt, weibl.

Augen-Befund: Rechts: Finger in 27 m.
Links: E., S = $^1/_2$.

Rechts Cataracta fere matura, links incipiens.

Arterien-Befund: Temporales beiderseits frei, Radiales etwas sclerosirt, links leichte Schlängelung. Carotiden sehr stark pulsirend; rechts sind die Wandungen in höherem Grade atheromatös als links.

24) B. M., 63 Jahre alt, weibl.

Augen-Befund: Links: Finger in 1 m.

Fast reife Cataract; abgesehen von einzelnen freien Stellen in der vorderen Corticalis ist die Linse vollständig getrübt. Kern gelblich-grau, in der Corticalis breite streifige Trübungen.

Rechts: H = 0,5 D., S = 1/2.

Cataracta incipiens; dreieckige Streifen in der vorderen Corticalis.

Arterien-Befund: Links: Starkes Atherom der Radialis und Carotis.

Rechts: geringere Entwicklung dieser Veränderung.

25) M. M., 63 Jahre alt, männl.

Augen-Befund: Rechts: Linse gleichmässig graugelb getrübt. Lichtschein und Projection sehr gut.

Links: Finger in 4 m.

Kern gleichmässig graugelb getrübt, die Corticalis zeigt schmale, streifenförmige Trübungen, mit ungetrübten Zwischenpartien.

Arterien-Befund: Atherom der peripheren Gefässe, rechts stärker als links.

26) B. J. V., 66 1/2 Jahr alt, männl.

Augen-Befund: Links: Finger in nächster Nähe. Linse in allen Teilen gleichmässig getrübt, von grau-weisser Farbe, leicht gequollen; radiäre, breite, bandartige, glänzende Streifen in der vorderen Corticalis.

Rechts: Finger in 6 m.

In der vorderen Corticalis eine 3 teilige sternförmige Trübung, gemischt mit kleineren punktförmigen und streifigen Trübungen.

Arterien-Befund: Die peripheren Arterien atheromatös, und zwar links bedeutend hochgradiger als rechts, nur an den Femoralarterien kein Unterschied.

Der II. Ton an der Aorta klingend.

27) B. K. 67 Jahre alt, weibl.

Augen-Befund: Links: Finger in 1,5 m. Cataract nahezu reif.

Rechts: H = 12 D., S = 1/3. Periphere Linearextraction vor einem Jahre.

Arterien-Befund: Rechts: Starkes Atherom der Temporalis und der Carotis, während links dies nur in geringem Maasse ausgesprochen ist.

28) R., 28 J. alt, weibl.

Augen-Befund: Zuerst wurde eine Abnahme des Sehvermögens auf dem rechten Auge bemerkt.

Beiderseits: Lichtschein und Projektion vorzüglich. Linse in toto getrübt von graugelblicher Färbung und mittlerer Consistenz, rechts beginnt die Linse schon zu schrumpfen.

Arterien-Befund: Beide Carotiden in hohem Grade atheromatös, sehr hart, mit kleineren und grösseren Buckeln versehen. Linkes Carotisrohr weiter als rechtes; Pulsation sehr kräftig. Auch die linke Radialis ist etwas weiter als die rechte.

Die übrigen Arterien zeigen nur eine Spur der atheromatösen Veränderung. Die II. Töne an den grossen Gefässen leicht klingend. -- Im Urin Spuren von Eiweiss.

29) H. A., 68 Jahre alt, männl.

Vor 8 Jahren Abnahme des Sehvermögens auf dem rechten Auge, vor 5 Jahren links. Im Jahre 1875 periphere Linearextraction.

Augen-Befund: Rechts: H = 12,0 D., S = $^2/_3$.

Links: Lichtschein und Projection vorzüglich. Linse in toto getrübt, von weiss-grauer Färbung und mittlerer Consistenz.

Arterien-Befund: Rechte Carotis härter als links. Radialis rechts ganz auffallend stärker atheromatös als links.

30) V. L., 69 Jahre alt, weibl.

Augen-Befund: Rechts: Finger in 4 m.

Links: E. S = $^1/_3$.

Rechts: Nahezu reife Cataract; schollenförmige Trübungen in der vorderen und hinteren Corticalis.

Links: Streifenförmige Trübung der vorderen Corticalis.

Arterien-Befund: Carotiden beiderseits rigid, rechts Resistenz grösser und Wandungen stärker; die Radiales leicht geschlängelt, hart, rechts in stärkerem Maasse.

31) F. Th., 70 Jahre alt, weibl.

Von jeher etwas kurzsichtig; seit ca. 1 Jahr Abnahme des Sehvermögens rechts.

Augen-Befund: Rechts: Finger in 0,75 m.

Links: M = 2,0 D., S = $^1/_2$.

Rechts: Fast vollkommen ausgebildete grau-gelbe Cataract von ziemlich harter Consistenz.

Links: Cataracta incipiens in der Form feiner Streifen in der vorderen Corticalis.

Arterien-Befund: Carotis-Atherom beiderseits, zahlreiche und starke buckelartige Prominenzen im ganzen Verlauf der Carotiden, rechts sehr viel stärker wie links. Pulsation sehr verbreitert und stark.

Temporalis-Atherom wenig ausgesprochen, stärker die Rigidität der Radiales.

32) K., 72 Jahre alt, männl.

Vor 2 Jahren Beginn der Abnahme des Sehvermögens links, vor 1 Jahr rechts.

Augen-Befund: Beiderseits: Gleichmässige grau-weisse Trübung der Linse, in welcher der Reflex des ziemlich dunkel gefärbten gelben Kernes sichtbar ist. Links ist die Trübung eine viel saturirtere als rechts. Beiderseits befindet sich am oberen Lide in der inneren Hälfte ein Xanthoma planum.

Arterien-Befund: Atherom beider Carotiden, ausgesprochener links als rechts. Die beiden Radiales sowie die Temporales zeigen das gleiche Verhalten.

33) K., 73 Jahre alt, weibl.

Augen-Befund: Rechts: Finger in 5 m.
Links: E., S = $^1/_4$—$^1/_3$.

Beiderseits beginnende Linsentrübung, rechts in der Form breiter dreieckiger Streifen, links in der Form von schmäleren in der vorderen und hinteren Corticalis.

Arterien-Befund: Hochgradiges Atherom aller Körperarterien, besonders der rechten Carotis, welche einzelne Buckel aufzuweisen hat.

34) F. K., 75 Jahre alt, männl.

Vor einigen Monaten Abnahme des Sehvermögens, links stärker als rechts, bemerkt.

Augen-Befund: Rechts: H = 0,75, S = $^2/_3$.
Links: Finger in 0,5 m.

Rechts: Feine strichförmige Trübungen in der vorderen Corticalis.

Links: Kerntrübung in intensiver Weise ausgesprochen, von grau-gelblicher Färbung, äquatoriell und in der vorderen Corticalis noch einige durchsichtige Partien, sonst dichte, weisslich-graue, streifenförmige Trübungen.

Arterien-Befund: Radiales ganz schwach atheromatös, Temporales frei. Beide Carotiden dagegen sehr stark verändert, erweitert, mit deutlich fühlbaren Wandungen und starker Pulsation. Die linke ist in der Mitte leicht aneurysmatisch, rechts ist der untere Teil relativ eng und weich.

35) M., 75 Jahre alt, weibl.

Von jeher kurzsichtig, seit einigen Monaten Abnahme des Sehvermögens.

Augen-Befund: Rechts: M = 5,0 D., S = $^1/_3$.
Links: „ „ Finger in 5—6 m.

In der Mitte der Vorderfläche der Linse eine aus feinen Einzeltrübungen zusammengesetzte Trübung der Corticalis, links stärker ausgeprägt als rechts.

Arterien-Befund: Radialisatherom gering ausgesprochen. Temporalarterien kaum geschlängelt, dagegen pulsirt die Carotis beiderseits stark, die Wandungen teilweise buckelförmig, und ungemein erweitert, links ist dies stärker ausgeprägt als rechts.

36) K. J., 76 Jahre alt, männl.

Augen-Befund: Beginn der Abnahme des Sehvermögens rechts vor 3, links vor 2 Jahren. Rechts: Phthisis bulbi nach Cataractoperation vor 2 Jahren.

Links: Lichtschein und Projection sehr gut, reife Cataract, weiss-graue, radienartige Trübung der Cordicalis mit durchscheinendem gelblichem Kern.

Arterieller Befund: Atherom aller palpablen Arterien, auf der rechten Körperhälfte sind dieselben bedeutend starrer und rigider als links, nur an den Femorales kein Unterschied.

Die Zahl der beobachteten Fälle betrug 21; das jüngste Individuum stand im Alter von 41, das älteste im Alter von 76 Jahren. Das durchschnittliche Lebensalter war 59 Jahre, die Zahl der männlichen Individuen 11, diejenige der weiblichen 10. In stärkerem Maasse war in 14 Fällen die rechte, in 7 Fällen die linke Carotis erkrankt. In 2 Fällen waren überhaupt nur die Carotiden erkrankt, im dritten war eine Spur von Atherom der peripheren Gefässe vorhanden, entsprechend der stärkeren Veränderung an der einen Carotis, wobei die Radialis oder auch

die Temporalis zugleich etwas stärker beteiligt war, in 2 Fällen fand sich ein mässiges Atherom aller peripheren Arterien, in 10 ebenfalls, doch mit vorzugsweiser Beteiligung derjenigen Seite, auf welcher auch die Carotis die stärkere Veränderung und die Linse eine Trübung aufzuweisen hatte, in einem Falle waren die Temporalis derselben Seite stärker verändert, die beiden Radiales gleichmässig atheromatös, in 2 Fällen die letzteren in geringem Maasse, die Temporales frei, in einem weiteren Falle waren die Temporales erkrankt, die Radiales vollkommen frei von Atherom.

III. Doppelseitige Cataracte, doppelseitig gleich entwickelt oder zu gleicher Zeit entstanden bei dem Vorhandensein einer gleich starken Sclerose der beiderseitigen Carotiden.

37) H., 37 Jahre alt, weibl.

Augen-Befund: Beiderseits: Lichtschein und Projection sehr gut, die Linse von weicher Consistenz und milchweisser Färbung; in der vorderen Corticalis einzelne radienförmige, sehnig glänzende Streifen.

Arterien-Befund: Die peripheren Gefässe, insbesondere die Carotiden für das Alter des Patienten auffallend stark starrwandig, jedoch die Oberfläche noch glatt und der Lauf der Gefässe ein ziemlich geradliniger. Auf beiden Seiten gleiche Hochgradigkeit der Veränderungen.

Die II. Aortentöne stark accentuirt.

38) St. M., 42 Jahre alt, weibl.

Augen-Befund: Beiderseits: Finger in 2—3 m.

Beiderseits totale grauweisse Trübung der Linse.

Arterien-Befund: Gleich starkes Atherom auf beiden Seiten des Körpers.

39) Fr. K., 55 Jahre alt, weibl.

Augen-Befund: Beiderseits: H = 0,5 D., S = $^2/_3$.

Beiderseits Cataracta incipiens, äquatorielle, aus ziemlich zahlreichen breiten kurzen Streifen bestehende Trübungen.

Arterien-Befund: Carotis beiderseits stark verdickt und in der Höhe des Zungenbeins cylindrisch ausgebuchtet; dieselben pulsiren sehr stark. Radiales leicht rigide, Temporales frei.

40) K. J., 56 Jahre alt, männl.

Augen-Befund: Beiderseits Lichtschein und Projektion ausgezeichnet.

Beiderseits reife Cataract; Linse vollständig und gleichmässig getrübt, von graugelblicher Färbung, Kern von mehr bernsteingelber Färbung.

Arterien-Befund: Gleichmässig starkes Atherom aller peripheren Arterien.

41) F. F., 62 Jahre alt, männl.

Augen-Befund: Beiderseits Lichtschein und Projektion vorzüglich; Linsentrübung eine vollständige, von gelblich-grauer gleichmässiger Färbung.

Arterien-Befund: Beiderseits eine starke Schlängelung der peripheren Arterien; dieselben starrwandig, stark gespannt und stark pulsirend. Die Veränderungen sind auf beiden Körperhälften gleich; von Atherom sind am stärksten befallen die Carotiden und Temporales, weniger die Radiales und Femorales.

42) S. M., 63 Jahre alt, weibl.

Augen-Befund: Beiderseits: Finger in $^1/_2$—1 m.

Beiderseits reife Cataract, Linse gleichmässig getrübt, mit mässig breiten Streifen in der Corticalis und gelblichem Kern.

Arterien-Befund: Die peripheren Gefässe überall atheromatös, am wenigsten die Femorales, am stärksten die Carotiden.

43) H. G., 73 Jahre alt, männl.

Augen-Befund: Beiderseits Finger in $^1/_2$—$^1/_4$ m.

Beiderseits gleichmässig graue bis grau-gelbe Trübung der ganzen Linsensubstanz.

Arterien-Befund: Gleichmässige, über alle peripheren Arterien ausgedehnte hochgradigste Sclerose.

44) R. A., 74 Jahre alt, weibl.

Augen-Befund: Beiderseits Sehvermögen auf Handbewegungen in nächster Nähe reducirt.

Beiderseits Linse in toto getrübt, grau-gelb gefärbt.

Arterien-Befund: Mässiges Atherom der peripheren Gefässe, gleichmässig ausgeprägt.

45) F. P., 81 Jahre alt, männl.

Augen-Befund: Beiderseits Finger in 3 m.

Beiderseits Linse an der vordern und hintern Corticalis mit zahlreichen feinen Streifen besetzt, ebenso Kern in gleichmässiger Weise getrübt.

Arterien-Befund: Hochgradiges Atherom der Körperarterien in gleich starker Entwicklung.

Die Zahl der beobachteten Fälle betrug 9; das jüngste Individuum stand im Alter von 37, das älteste im Alter von 81 Jahren. Das durchschnittliche Lebensalter betrug 60,3; 5 weibliche, 4 männliche Individuen waren befallen. In einem Falle waren ausser einer leichten Rigidität der Radiales nur die Carotiden erkrankt, in den übrigen 8 Fällen fand sich ein Atherom sämmtlicher Körperarterien, von zwei Fällen ist noch ausdrücklich erwähnt, dass die Carotiden am stärksten befallen waren.

IV. Cataracte bei Sclerose der Carotis und gleichzeitigem Vorhandensein einer Schilddrüsenschwellung.

46) K. M., 36 Jahre alt, weibl.

Patientin bemerkte eine Abnahme des Sehvermögens des linken Auges seit ca. 3 Monaten, des rechten Auges seit ca. 3 Wochen. Auf dem rechten Auge soll sich die Abnahme des Sehvermögens ganz plötzlich Morgens beim Erwachen geltend gemacht haben.

Augen-Befund: Beiderseits Finger in 6 m, mit Gläsern keine Besserung.

Die vordere Kammer seicht, Pupille mittelweit, prompt reagirend direkt hinter der vorderen Kapsel zeigt sich die Corticalis in der Form sektorenartiger sehnig-glänzender Streifen getrübt, die äquatorielle Corticalis diffus, wolkenartig und die hintere, in Form teils schollenartiger, teils glänzender Streifen getrübt. Auf dem rechten Auge ist die Intensität der Trübungen etwas geringer. Der Kern ist beiderseits völlig frei von Trübung.

Arterien-Befund: Hochgradiges Struma aller drei Lappen. Die linke Carotis pulsirt sehr viel deutlicher als die rechte, die Wandungen sind als derbe Stränge durchzufühlen. Die rechte Carotis zeigt knotenförmige Anschwellungen. Die Radialarterie ist rechts weich, links als Strang fühlbar.

47) B. J., 46 Jahre alt, männl.

Seit einem Jahre bedeutende Abnahme des Sehvermögens auf dem rechten Auge.

Augen-Befund: Rechts: Finger in 2 m.
Links: H = 1,0 D., S = 1.

Rechts: Gleichmässige weisslich-graue Trübung der Linse.

Arterien-Befund: Temporales beiderseits äusserlich sichtbar, geschlängelt, rechts stärker pulsirend als links. Carotiden beiderseits ungemein stark gespannt, stark pulsirend, rechts stärker als links. Auch findet sich der rechte Seitenlappen der Gland. thyreoid. ungefähr zu der Grösse eines Pfirsichs angeschwollen.

Die linke Radialis resistenter und stärker pulsirend.

48) H. M., 55 Jahre alt, weibl.

Augen-Befund: Beiderseits Handbewegungen in nächster Nähe. Linse gleichmässig weiss-grau getrübt, Kern von gelblicher Farbe.

Arterien-Befund: Radiales wenig und gleichmässig atheromatös, etwas stärker die Carotiden, hiervon die linke etwas weniger hochgradig. Mässige, aber harte Vergrösserung des linken Schilddrüsenlappens.

49) G. K., 61 Jahre alt, männl.

Augen-Befund: Rechts: Finger in 3 m.
Links: Lichtschein und Projektion gut.

Links reife Cataract, vollkommen weiss-graue Trübung der ganzen Linse mit gelber Färbung des Kerns; rechts streifenförmige Trübung der Corticalis.

Arterien-Befund: Atherom an den Radiales von mittlerer Stärke.

Die rechte Radialis bedeutend weiter, härter und mehr geschlängelt, als die linke, Carotiden sehr hart, auch rechts Atherom überwiegend.

Der linke Schilddrüsenlappen strumös.

50) A., 63 Jahre alt, weibl.

Augen-Befund: Rechts: Finger in 1½ m.
Links: Finger in 4 m.

Beiderseits Kerntrübung, rechts, dickere wolkenartige Trübung in der Corticalis, links feinstreifigere.

Arterien-Befund: Beiderseits Temporales leicht geschlängelt, deutlich sichtbar; Radiales mässig rigid, ziemlich stark pulsirend, beide Carotiden stark rigide, rechte Carotis stärker pulsirend. Rechtsseitiges Struma.

51) K. B., 65 Jahre alt, weibl.

Augen-Befund: Rechts: Handbewegungen in nächster Nähe. Reife Cataract.

Links: E., S = 1.

Arterien-Befund: Rechte Carotis stärker pulsirend und sclerotisch, die übrigen Körperarterien von Atherom frei. Sehr bedeutende Schwellung des rechten Seitenlappens der Schilddrüse.

52) W. B., 67 Jahre alt, weibl.

Bemerkt angeblich seit 9—10 Wochen eine Abnahme des Sehvermögens rechts, einige Zeit später auch links.

Augen-Befund: 6./IV. Rechts: Finger in 6 m.
Links: H = 0,5 D., S = 1/3.
20./V. Rechts: Finger in 3 1/2 m.
Links: S = 1/4—1/3.
19./VII. Rechts: Finger in 2 1/2 m.
Links: S = 1/6.

Rechts. Leicht diffuse Trübung der ganzen Linse mit zahlreichen intensiveren Einzeltrübungen. Links ist der Augenhintergrund noch verhältnissmässig gut sichtbar; äquatoriell streifenförmige kleine Trübungen in der Corticalis, starker Linsenastigmatismus.

Arterien-Befund: Beide Temporales ziemlich stark geschlängelt und etwas rigide. Rechte Carotis nach hinten verdrängt; ihre Wandungen sind ziemlich resistent, und ihre Pulsation stark, links Härte der Wand und Pulsation sehr viel schwächer. Atherom der Radialarterien nur mässig; die linke Radialis fühlt sich härter an als die rechte.

Apfelgrosses Struma des mittleren Lappens und diffuse mässige Schwellung beider Seitenlappen.

53) W. E., 70 Jahre alt, weibl.

Am linken Auge seit mehr als 2 Jahren Abnahme des Sehvermögens, auf dem rechten Auge seit einem Jahre.

Augen-Befund: Links: Handbewegungen in nächster Nähe.
Rechts: Finger in 1,5 m.

Beiderseits die Linse von grau-weisser Färbung, nur rechts sind noch einzelne Partien an der vorderen Corticalis ungetrübt.

Arterien-Befund: Carotis und Radialis rechts stärker atheromatös als links, doch auch links in hohem Grade.

Der linke Lappen der Schilddrüse in bedeutendem Masse vergrössert, die beiden anderen weniger.

Die Zahl der beobachteten Fälle betrug 8, das jüngste Individuum stand im Alter von 36, das älteste im Alter von 70 Jahren. Das durchschnittliche Lebensalter war 57,9; die Zahl der weiblichen Individuen 6, diejenige der männlichen 2. In 2 Fällen war eine einseitige Cataract und entsprechend der erkrankten Seite stärkere Sclerose der rechten Carotis und gleichseitige Schwellung des rechten Seitenlappens der Glandula thyreoidea, in den übrigen Fällen waren beiderseitige Cataracte vorhanden, in verschieden starker oder in leicher Entwicklung auf beiden Seiten. In 2 Fällen waren die Carotiden beiderseits atheromatös, auf der Seite der stärkeren Entwicklung der Cataract die Carotis weniger stark verändert als auf der andern, dagegen hier der entsprechende Drüsenlappen strumös, in einem Falle war eine gleichmässige Entwicklung der Cataract beiderseits vorhanden; alsdann beiderseits Atherom der Carotiden, auf der linken Carotis geringer entwickelt, dagegen Vergrösserung des linken Schilddrüsenlappens. In einem Falle von beiderseitiger Cataract war auf der Seite der stärkeren Entwicklung stärkeres Atherom mit Struma combinirt, im Falle 44 und 50 war Struma aller 3 Lappen vorhanden, auf der Seite der stärkeren Veränderung der Carotis Beginn der Linsentrübung. —

Erscheint vielleicht das vorliegende statistische Material[1]

[1] Während des Druckes dieses Aufsatzes wurde übrigens in einer weiteren Zahl von Fällen der im Vorstehenden berührte Zusammenhang festgestellt.

Manchem nicht beweisend genug für einen Zusammenhang des atheromatösen Processes der Carotis mit der Entstehung von Trübungen der Linse, so möchte ich aus dem Rahmen des gesammelten Materials einige Punkte hervorheben, welche eine besondere Beweiskraft beanspruchen dürfen, so dass es doch wohl schwer werden sollte, irgendwie gegründete Einwände gegen den am Anfang dieses Abschnittes aufgestellten Satz zu finden. Vor Allem ist das geschilderte Vorkommen bei kindlichen und jüngeren Individuen zu betonen, die einseitige Ausbildung der Linsentrübung bei palpablem einseitigem Carotisatherom, ferner eine nicht allein zu den übrigen Körperarterien relative, sondern auch absolute Entwicklung der sclerotischen Veränderung der Carotiswandungen; ferner ist zu gedenken der Fälle mit halbseitigem Körperatherom, und derjenigen, bei welchem Sclerose der Carotis und die durch ein Struma bedingte Compression derselben sich zu einem Endeffekt vereinigen. Als prägnanteste und am meisten beweisende Fälle sind gewiss immer diejenigen anzusehen, wo sich Einseitigkeit der Cataract, Einseitigkeit der Sclerose der Carotis (relative oder absolute) und jugendliches oder mittleres Lebensalter zu gleicher Zeit vorfinden.

Stellt man nun die Frage, auf welche Weise wird die Sclerose einen Einfluss äussern können, so ist, selbstverständlich den innigen physiologischen Zusammenhang zwischen der Circulation des Auges und der Carotis vorausgesetzt, was ja nicht zu bezweifeln, nur daran zu erinnern, dass, da eine starke rigide Arterienwand durch eine Pulswelle nicht hinreichend ausgedehnt werden kann, der ganze Anteil in Wegfall kommen muss, welcher durch die Elasticität der Arterienwand der Vorwärtsbewegung der Blutsäule zukömmt. Es wird daher eine gewisse Langsamkeit der Blutbewegung eintreten und deren Resultat sich eine veränderte Ernährung entwickeln.

Nicht plötzlich werden die Folgen der geänderten Circulation und der veränderten Ernährung sich geltend machen, sondern, wie wir dies ja von allgemeinen Circulationsstörungen ebenfalls wissen, nur in allmähliger Weise; an einem gewissen Punkt angelangt ist die Situation eine derartige, dass der insufficienten Leistung auch ein Ausdruck gegeben wird, der einen pathologischen Charakter zeigt. Im Speciellen kann sich Intensität und Dauer multipliciren, die Störung unter Umständen rascher sich geltend machen, und so Ursache und Wirkung in verschiedenster Weise hinsichtlich des Zeitpunktes der Entstehung der Veränderung sich verhalten.

Weiter wird gewiss dasjenige Organ am ehesten Veränderungen aufweisen, bei welchem von vornherein, schon unter normalen Bedingungen, die Ernährung gewissen Schwierigkeiten begegnet.

Als ein solches Organ ist im Auge die Linse anzusehen, und dass diese bei Ernährungsstörungen in besonders rascher Weise reagirt, dafür liefert die Cataract bei Diabetes mellitus einen schlagenden Beweis. Sind nun Störungen in dem für das Auge so wichtigen Circulationsgebiet der Carotis vorhanden, haben sich dieselben allmählig entwickelt und führen sie zu einer dauernden Aenderung des Kreislaufes, so ist es unschwer verständlich, wie gerade die relativ schlecht ernährte Linse sich erkrankt zeigen wird, ja ich scheue mich nicht, nach den gemachten Erfahrungen einen weiteren Schritt zu tun und einen umgekehrten Weg einzuschlagen, nämlich einesteils die Diagnose eines ein- resp. doppelseitigen Carotisatheroms bei entsprechenden Linsentrübungen zu machen, andererseits die Intensität und Dauer der Carotiserkrankung von dem Vorhandensein der Linsentrübung herzuleiten.

Ein nicht unwichtiger Punkt für die Auffassung einer Ernährungstörung der Linse ist das chemische Verhalten der Cataracte. Zehender* und Jacobsen* haben in neuerer

* Klin. Monatsbl. f. Augenheilk. 1877. S. 239 und 311; 1879. S. 307.

Zeit das Vorkommen von Cholestearin in cataractösen Linsen besonders betont. Herr Privatdocent Dr. Kunkel hier hatte die Güte eine Reihe von mir extrahirter sog. seniler Linsen zu untersuchen und konnte die angeführte Tatsache nur bestätigen. Cholestearin ist aber bekanntlich ein sehr häufig vorkommendes Produkt eines gestörten Stoffwechsels.

Noch einige Einwürfe möchte ich berücksichtigen. Man könnte die Behauptung aufstellen, dass wahrscheinlich in einem gewissen Lebensalter in jedem einzelnen Falle ein Atherom der Arterien, und speciell auch ein Carotisatherom gefunden werde, und wenn dies der Fall wäre, ein Zusammenhang zwischen Linsentrübung und Carotisatherom sich schwer herstellen liesse. Dass Derartiges der Fall ist, ist von vornherein nicht blos zu bestreiten, sondern auch unrichtig; denn was, um dies besonders zu betonen, als entscheidend für die Annahme eines Zusammenhanges zwischen Carotisatherom und Linsentrübung zu betrachten ist, ist ja nicht die Entwicklung des Atheroms im Allgemeinen, sondern das Verhältniss, absolute oder relative, des Atheroms der Carotis zu dem Atherom der übrigen Körperarterien.

Man könnte ferner sagen: Das Carotisatherom hat nicht einen direkten Zusammenhang mit der Linsentrübung, sondern wo ein Atherom der Carotis vorhanden, ist auch eine gleiche Veränderung an den Gefässen des Auges zu beobachten. Gegenüber dieser Behauptung habe ich hervorzuheben, dass in keinem Falle, wo nach der Extraction der Linse eine ophthalmoskopische Untersuchung vorgenommen wurde, irgend eine Veränderung an den arteriellen Gefässen der Retina wahrgenommen werden konnte; auch aus einem andern Grunde ist der oben erwähnte Einwurf zurückzuweisen, weil nämlich jegliche Funktionsstörung fehlte.

Ich hatte Gelegenheit, Fälle von exquisit atheromatöser Veränderung der Arterien der Retina zu untersuchen. Oph-

thalmoskopisch waren dieselben als weisslich breite Stränge mit dem schwachen Durchscheinen einer Blutsäule sichtbar, ferner war eine leicht weissliche Verfärbung der Papille, mässige Herabsetzung des centralen Sehvermögens ($^1/_2$—$^2/_3$), aber hochgradig concentrische Verengerung des Gesichtsfeldes vorhanden. In allen Fällen von Catarakt, die extrahirt wurden und ein Carotisatherom aufzuweisen hatten, war aber das Sehvermögen ein vollkommen entsprechendes, speciell auch keine Veränderung des Gesichtsfeldes vorhanden.

Es möge noch angeführt werden, dass früher von mir an einseitiger Cataract operirte Fälle, deren Entwicklung ich nach meinen jetzigen Erfahrungen auf Carotisatherom zurückführen muss, nicht selten apoplektisch zu Grunde gegangen sind.

Muss man nun die sogenannte senile Cataract als Folge atheromatöser Veränderungen der Carotis auffassen, so werden sich auch viel begreiflichere Verhältnisse hinsichtlich Heredität und geographischer Verbreitung ergeben. Nicht die Cataract senilis ist hereditär oder in besonders geographischer Verbreitung in dieser oder jener Gegend vorhanden, sondern die Disposition zu Gefässerkrankungen. Wir wissen, wie die letzteren, auch die sogenannten Herzfehler, sich in hohem Maase forterben; wir wissen, dass die Beschäftigungsweise einen mächtigen Einfluss auf die Entstehung von Circulationsstörungen auszuüben im Stande ist, wozu noch die Art und Weise der Ernährung, sowie die Lebensverhältnisse im Allgemeinen als nicht unwichtige Faktoren zu rechnen sind.

So ist der Alkoholgenuss zu beachten und in ätiologischer Beziehung bei der atheromatösen Veränderung der Arterien noch die Lues in Betracht zu ziehen, bei kindlichen Individuen auf die Zeichen einer congenitalen Lues zu achten. Eine besondere Berücksichtigung der Aetiologie der atheromatösen Erkrankungen der Arterien würde übrigens die Zielpunkte dieser Arbeit überschreiten, daher ich mir nur die vorstehenden kurzen Andeutungen erlaubte. Speciell wurde die Aufmerksam-

keit auf congenitale Lues als ätiologisches Moment durch Fall 1 gelenkt.

Ich resumire die Resultate meiner Untersuchungen kurz dahin: Das Atherom der Carotis steht in einem innigen Zusammenhange mit Trübungen der Linse; die sogenannte Cataracta senilis, sowie die einseitige Cataract mit unbekannter Aetiologie finden hierdurch eine befriedigende Erklärung.

Verwahren möchte ich mich aber gegen eine allenfallsige Unterstellung, als ob ich die Sache so auffasse, dass in jedem einzelnen Falle von Cataracta senilis oder einseitiger Cataract eine Sclerose der Carotis vorhanden sein müsse, vielmehr wird z. B. in ersterer Beziehung ein wirklicher seniler Marasmus zur Trübung der Linse führen können, wie auch jeder Marasmus nach einer erschöpfenden Erkrankung dasselbe in jedem Lebensalter hervorbringen kann. Als Beweis hierfür möchte ich 2 Fälle von doppelseitiger Cataract bei Individuen im Alter von 36—40 Jahren erwähnen, welche im Feldzuge 70/71 als Fuhrleute beschäftigt, von einer intensiven Dysenterie befallen wurden und ca. ½ Jahr später eine Abnahme des Sehvermögens, durch Linsentrübung bedingt, aufwiesen, ferner auf das Auftreten von Cataract bei Eiweissausscheidung etc. hinweisen. Dass auch andere Störungen der Circulation als solche, welche von dem atheromatösen Process herrühren, Linsentrübungen hervorrufen können, möge folgender interessante Fall dartun:

T. B., 27 Jahre alt, weibl., bemerkte seit ca. einem Vierteljahre eine rasche Abnahme des Sehvermögens des linken Auges. Sie machte nie eine schwere Erkrankung durch; dasjenige, was anamnestisch bemerkenswert erscheint, ist das späte Auftreten der Menstruation, nämlich erst im 22. Lebensjahre.

Augen-Befund: Rechts: E. S = 1.

Links: Finger in 0,75 m. Lichtschein und Projektion vorzüglich. Die äquatoriellen Partieen der Linse fast durchsichtig, der Kern dagegen vollständig milchweiss getrübt und etwas geschrumpft. In der vor-

deren Corticalis, central gelegen, ganz feine weiss-grau gefärbte Streifen, peripher eine gleichmässige mit leichtem Grau gemischte weisse Trübung.

Allgemeiner Befund: Zum Alter relativ dekrepides Aussehen, Lungen, Milz, Lymphdrüsen etc. normal. Herzdämpfung beginnt am oberen Rand der 4. Rippe, überragt den linken Sternalrand und reicht nach aussen über die Mammillarlinie ca. 3 Finger breit. Der Spitzenstoss ist im 6. Intercostalraum bedeutend nach aussen von der Mammillarlinie zu fühlen. Die nur leise hörbaren Herztöne sind rein.

Die Carotidenpulsation nur sehr wenig fühlbar. Die peripheren Arterien sämmtlich von sehr engem Caliber, Pulse sehr klein. Im Blute eine ganz geringe Vermehrung der weissen Blutkörperchen. Diagnose: Excentrische Hypertrophie des linken Ventrikels, wahrscheinlich angeborene Enge des arteriellen Systems.

Es handelt sich also in diesem Fall um eine einseitige Cataract und eine angeborene Enge des ganzen arteriellen Systems; dass hierdurch der Stoffwechsel einer bedeutenden Aenderung unterliegen muss, ist von vornherein zu erwarten, abgesehen davon, dass die Untersuchung des Blutes nicht ganz normale Beschaffenheit feststellte. Es ist mir auch nicht zweifelhaft, dass in kürzerer oder längerer Zeit auch auf dem anderen Auge die Erscheinungen der Cataract sich einstellen werden.

Wir können daraus auch die Lehre ziehen, in keinem Falle von Linsentrübungen die Untersuchung des ganzen Circulationssystems zu verabsäumen.

Sind die zuletzt angeführten Fälle Beispiele von allgemeinen Störungen des Stoffwechsels, so können auch lokal andere Momente, als gerade die atheromatösen Veränderungen der Carotiden, welche aber zu einer Aenderung in der Circulation derselben führen und einen gleichen oder annähernd gleichen Effekt wie eine sclerotische Veränderung der Wandungen hervorrufen, ihre Einwirkung äussern. In der letzten Gruppe der aufgeführten Fälle von Cataract ist das gleichzeitige Vorkommen von Sclerose der Carotis und Entwicklung einer strumösen Erkrankung erwähnt und später darauf hingewiesen, wie bei gleichseitiger Sclerose der Carotis und dem Vorhandensein eines Struma die Circulationsstörung auf der entsprechenden Seite einen höheren Grad erreichen wird.

Der folgende Fall zeigt, wie strumöse Bildungen, wenn sie die Carotis comprimiren, in gleicher Weise wie eine Sclerose der Carotis Linsentrübungen hervorrufen können, auch ist derselbe desswegen von Interesse, weil nirgends, trotz des hohen Alters, sclerotische Veränderungen der Arterien sich vorfanden.

W., 71 Jahre alt, männl.

Seit einem Jahre Abnahme des Sehvermögens des linken Auges. Von jeher etwas kurzsichtig.

Augen-Befund: Rechts: M = 2,5 D., S = $^2/_3$—1.

Links: Lichtschein und Projection ausgezeichnet.

Rechts: Kleine streifenförmige Trübung in der vorderen Corticalis nach innen unten, kein Staplylom.

Links: Linse in toto getrübt, Kern gelblich, Corticalis grau-weiss getrübt.

Der mittlere Lappen der Schilddrüse von Apfelgrösse die beiden seitlichen von der Grösse eines kleinen Kinderkopfes, während die linke Carotis an ihrer normalen Stelle von der strumösen Schwellung ganz comprimirt erscheint, so dass oberhalb der Compressionsstelle die Carotis nur äusserst schwach pulsirt, ist rechts die Carotis nach hinten zu so verschoben, dass sie in einer 2 Finger breit betragenden Entfernung von dem hinteren Rande des M. sternocleidomastoideus von kräftiger normaler Pulsation gefühlt werden kann.

Auf der rechten Seite wurde demnach in Folge der Lageverschiebung die Carotis einer Compression durch die strumöse Vergrösserung entzogen, auf der linken Seite machte sie sich dagegen in bedeutenderem Maasse geltend, und die hierdurch entsprechend dem Circulationsgebiete der linken Carotis sich entwickelnden Störungen äusserten sich in einer Trübung der Linse.

Zum Schlusse möchte ich eine Tatsache nicht unerwähnt lassen, wobei aber in anderer Weise diejenigen Veränderungen des Sehnerven aufgefasst werden müssen, welche sich bei gewissen krankhaften Prozessen der Carotis interna allein, und zwar Erkrankungen der Wandungen derselben, entwickeln. Betrachtet man das gegenseitige topographisch-anatomische Verhältniss zwischen dem

intracraniellen Verlauf des N. opticus und der Carotis interna, so bedarf es nur der Vorstellung einer Ausbuchtung der Wandungen der letzteren, um hiermit die andere zu verbinden, dass durch eine derartige Veränderung eine die Ernährung des N. opticus schädigende Druckwirkung ausgeübt werden kann.

Im Bd. XXIII. 2. S. 220 des v. Graefe'schen Archivs für Ophthalmologie wurde von mir ein Fall beschrieben, bei welchem als Ursache einer doppelseitigen Stauungspapille ein Aneurysma cirsoideum der Carotis interna beiderseits gefunden wurde. Der Druck, der durch die verbreiterten und ausgedehnten Wandungen der Carotis auf die Sehnerven ausgeübt wurde, erschien als das vermittelnde Moment. Hieran anschliessend habe ich die Beobachtung eines kleinen Aneurysma sacciforme der linken Carotis interna (siehe Fig 1) als eines zufälligen Befundes anzuführen. Das Aneurysma zeigte die Grösse einer kleinen Erbse, eine ungemein starke Verdünnung der Wandungen und ungefähr in seiner Mitte eine leichte spitz-kegelförmige Hervorragung; dasselbe übte nach der entsprechenden Seite zu einen Druck auf den N. opticus aus, indem durch die mikroskopische Untersuchung des genannten Nerven eine der Aneurysmastelle entsprechende Veränderung seiner Nervenfasern in der Form einer vollkommenen bindegewebigen Atrophie (c. 1/3 der Breite des Querschnitts) nachgewiesen werden konnte. Eine ophthalmoskopische Untersuchung hatte nicht stattgefunden, auch war von einer Störung des Sehvermögens nichts bekannt geworden. Der Kranke litt an chronischer Manie; die Leichendiagnose (Prof. Dr. Zenker) lautete:

Multiple kleine encephalitische Heerde und Miliaraneurysmen des Gehirns. Leichter Hydrocephalus internus, sehr hochgradige Sclerose und Dilatation der Hirnarterien; die Art. corp. callosi, die Arterien der Basis dicht mit gelblichen sclerotischen Platten besetzt. Die Arteria basilaris sehr stark seitlich umgebogen und bis 1 cm breit; die linke Vertebralis äusserst stark gekrümmt, bis 8 mm breit, die rechte etwas geringer geschlängelt und 3 mm breit. Auch die Arteria fossae Sylvii stark erweitert, ebenso die Art.

profunda. Die Carotiden beiderseits an der Eintrittstelle stark dilatirt (8 mm breit), klaffend und sehr dickwandig.

Im Vorstehenden scheinen mir hinreichende Beweise dafür geliefert zu sein, in welcher und in welch' inniger Weise das Circulationsgebiet der Carotis mit demjenigen des Auges zusamenhängt und in wie bedeutendem Maasse Störungen in demselben Veränderungen am Auge hervorbringen können; dass bei der Beachtung dieses Verhältnisses sich noch weitere Gesichtspunkte ergeben werden, ist meine feste Ueberzeugung.

Besonders beachtenswert erscheint es mir, dass für eine ganze Kategorie von Cataracten eine neue Aetiologie klargestellt ist, um so mehr, als für eine zweckmässige Einteilung der Cataracte die Berücksichtigung der Aetiologie entschieden massgebend werden wird. Denn die Formen, unter welchen die Linsentrübungen sich einstellen, sind, wenn auch für einzelne Cataracte charakteristisch, doch im Allgemeinen abhängig von dem Lebensalter, in welchem die Trübungen auftreten, von der Art und Weise der Entwicklung, sowie dem Bestehen derselben.

Auch gewisse Vorkommnisse im Verlaufe einer Cataractoperation und in der Heilungsperiode mögen mit dem atheromatösen Process der Carotis in Verbindung stehen; ich erinnere nur an die Beobachtungen von abundanten Blutungen, welche nach Cataractoperationen eintreten, und wobei keine Veränderung oder Störung des Allgemeinzustandes festgestellt war. Man sah sich alsdann zur Annahme einer auf Gefässerkrankung beruhenden Praedisposition genötigt.

ERKLÄRUNG DER FIGUR 1, TAFEL 1.:

C = Carotis interna.
A = Aneurysma sacciforme.
O' = Intracranieller Teil des N. Opticus.
O'' = Orbitaler „ „ „ „

II.

ÜBER SYMPATHISCHE AUGENERKRANKUNG.

VON

MAX KNIES.

Nachdem für die neuroparalytische Keratitis und das Glaucom der rätselhafte Einfluss mutmasslicher Secretion und Entzündung erregender Nerven zum mindesten sehr zweifelhaft geworden, nehmen die sogenannten sympathischen Erkrankungen des Auges eine eigenthümliche Sonderstellung nicht nur in der Augenheilkunde, sondern in der gesammten Medicin ein. Den Ciliarnerven wird nämlich ausser den allgemein anerkannten Functionen der Leitung von Empfindungs- und Bewegungsimpulsen noch eine dritte Eigenschaft beigelegt: sie sollen wirkliche, für das ergriffene Organ verhängnissvolle Entzündung von einem erst ergriffenen Auge auf das zweite übertragen können. Ehe wir auf die Besprechung dieser mehr theoretischen Frage eingehen, bevor wir die hierüber bestehenden Meinungen kritisch besprechen, scheint es uns angezeigt, an der Hand der Litteratur und des reichen Materials, das mir Professor Horner mit gewohnter Zuvorkommenheit zur Verfügung stellte und das ich teilweise mit ihm zusammen beobachten konnte, zuerst klinisch und anatomisch die zu stellenden Fragen genau zu präcisiren.

Meist nach Verletzungen, die ein Auge unter entzündlichen Erscheinungen mehr oder weniger zu Grunde gerichtet haben, seltener nach spontan entstandenen Entzündungen eines Auges tritt nach einer gewissen Zeit, mit oder ohne Vorhandensein sogenannter Reizerscheinungen eine deletäre Entzündung im Bereiche des Uvealtractus des andern Auges auf; die Therapie ist eine trostlose. So können wir kurz die Vorgänge definiren, welche als sympathische Augenentzündungen seit den Vierzigerjahren dieses Jahrhunderts beschrieben und jetzt allgemein anerkannt sind. Die Entzündung des einen Auges soll hierbei als direkte Ursache der Entzündung des andern Auges wirken; wie dies geschieht ist fraglich. Wir können nach dem Gesagten dreierlei zur Diagnose verwerthen:

I. Die Art der Entzündung im ersten Auge als erfahrungsgemässe Ursache und
II. die Art der Entzündung im zweiten Auge als erfahrungsgemässe Form sympathischer Erkrankung.
III. Die Zeitdauer zwischen der Entzündung beider Augen.

I. Am wenigsten Zwiespalt besteht verhältnissmässig bei Nr. I. Allgemein wird angenommen, dass plastisch-seröse Entzündungen des Uvealtractus es sind, welche direct oder in ihren Folgen zur Uebertragung auf das zweite Auge Veranlassung geben können; seltener führen suppurative Zustände zum Auftreten sympathischer Entzündung. Traumen mit oder ohne Fremdkörper sind erfahrungsgemäss häufigste Ursache, aber auch Operationen, Sarcom der Choroidea (Steffan und Hirschberg), Gliom der Retina (Steinheim), sogar Herpes zoster ophthalmicus (Noyes) können im weiteren Verlauf Anstoss zu der ominösen Uveïtis geben. Hierüber existirt kaum eine Meinungsverschiedenheit. Anders bei spontanen Uvealerkrankungen; hier kann nur unter genauester Berücksichtigung von Nr. II und Nr. III eine sichere Entscheidung getroffen werden, da dieselben überhaupt in überwiegender Mehrzahl mit Constitutionsanomalien oder anderweitiger allgemeiner Disposition in Zusammenhang zu bringen sind, und deshalb

sehr häufig beide Augen unter Einfluss der gleichen Schädlichlichkeit an der gleichen Affection gleichzeitig oder nach einander erkrankten. Wir werden auf diesen Punkt noch später zu sprechen kommen.

II. Weit mehr gehen die Meinungen über den zweiten Punkt auseinander, über die Art der Entzündung am zweiten Auge. Wir haben vor Allem unter den sympathischen Erscheinungen streng zu trennen die sympathischen Reizerscheinungen und die wirklichen Entzündungen. Ein guter Theil der Verwirrung, die in der Lehre von den sympathischen Affectionen herrscht, ist auf nicht genügende Beachtung dieses Unterschiedes zurückzuführen.

a) Das schönste Bild der sympathischen Irritationserscheinungen finden wir bei jedem Fremdkörper unter dem obern Lid oder auf der Hornhaut: Thränen und Lichtscheu des anderen Auges, behinderte Function und Ausdauer desselben, Flimmern bis zum völligen Verschleiertsein, sogar leichte Ciliarinjection, alles dieses können wir in beiden Fällen beobachten. In beiden Fällen auch bewirkt Entfernung des reizenden Objectes, des Fremdkörpers oder des erkrankten Auges, momentane oder doch bald eintretende Heilung. Ich zweifle auch gar nicht, dass man Beschränkung der Accommodation gelegentlich bei Fremdkörpern unter dem Lid oder auf der Cornea des andern Auges würde beobachten können. Herabsetzung der Sehschärfe für die Ferne durch scheinbare Myopie in Folge von Accommodationskrampf habe ich hierbei schon einigemale beobachtet. Es ist leicht einzusehen, dass diese sämmtlichen Erscheinungen in das Bereich der motorischen, sensibeln und vasomotorischen Functionen der Ciliarnerven fallen und mit andern Neurosen gemeinsam haben, dass cessante causa cessat effectus.

b) Die eigentliche sympathische Entzündung tritt stets unter dem Bilde einer plastisch-serösen Uveïtis auf; charakteristisch ist hierbei der fast immer schleichende Verlauf und die Ohnmächtigkeit der Therapie. Steffan

(Jahresbericht 1874, pag. 27) hat freilich einmal eine völlige Erblindung binnen 3 Tagen in einem übrigens nicht ganz typischen Falle beobachtet; immerhin aber gehört ein derartiger fulminanter Verlauf zu den grössten Seltenheiten. Gewöhnlich gehen Wochen und Monate vorüber, bis es zum definitiven Verluste des Auges gekommen ist und oft bleibt lange noch ein Rest von Sehvermögen oder Lichtschein vorhanden. Es würde hier zu weit führen, ausführlich auf die allgemein bekannte Symptomatologie der sympathischen Iritis, Iridocylitis und Iridochoroiditis einzugehen, und sollen deshalb nur einige Punkte besonders hervorgehoben werden.

Eine scharfe Trennung in eine gutartige, seröse und eine maligne, plastische Form, wie sie besonders von Mauthner hervorgehoben wird, existirt nicht. Auch die schlimmsten Formen pflegen im Beginn nur als seröse Iritis aufzutreten, zu welcher dann succesive die schwereren Symptome hinzutreten. Sodann müsste ich bemerken, dass, wenn es wirklich eine gutartige Iritis serosa als sympathische Erkrankung gibt, welche nicht später in schwerere Formen übergeht, sie nach unsern Erfahrungen nicht entfernt die Häufigkeit hat, wie z. B. Mauthner annimmt, der sie als die weitaus häufigere Form bezeichnet. Für uns sind schon die geringsten Beschläge der Hinterwand der Hornhaut von sehr zweifelhafter Prognose, und eine längere Zeit hindurch geführte Beobachtung konnte immer den Uebergang in die plastische Form nachweisen. Zudem gehen auch sonst die serösen und plastischen Formen der Iritis so sehr in einander über, dass wir überhaupt nur von quantitativen Unterschieden sprechen können, um so mehr, als die anatomische Untersuchung einer gewöhnlichen, und auf dem betreffenden Auge nicht einmal sehr intensiven, Iritis serosa schon die weitgehendsten Veränderungen im ganzen Uvealtractus nachgewiesen hat.

Was einen sehr wesentlichen Unterschied zwischen sämmtlichen sogenannten Irritationserscheinungen und der wirklichen sympathischen Entzündung ausmacht, ist, dass Entfernung des

ursprünglich erkrankten Auges die ersteren hebt, auf letztere dagegen fast immer ohne Einfluss ist. Es wird sogar angegeben, dass die Entzündung dadurch momentan nur noch mehr angefacht wird. Schon dieses weist darauf hin, dass es sich in beiden Fällen um ganz verschiedene Momente handeln muss, worauf wir später noch zurückkommen werden.

Wenn wir oben von einer Ohnmächtigkeit der Therapie bei dem einmal sympathisch erkrankten oder sagen wir besser sympathisch entzündeten Auge gesprochen haben, so steht dieser Behauptung allerdings eine scheinbar sehr stattliche Zahl von Heilungen entgegen, die aber bei näherer Betrachtung ganz gewaltig zusammenschrumpft. Auch wir haben unter den schlimmsten Verhältnissen noch Heilung eintreten sehen; in der Litteratur der letzten 10 Jahre haben wir jedoch nur etwa 15 Fälle auffinden können, wo unzweifelhafte sympathische Entzündung teils spontan, teils unter dem Einfluss geeigneter medicamentöser oder operativer Behandlung günstig auslief. Wenn dagegen z. B. Vignaux (de l'énucléation dans le traitement de l'ophthalmie sympathique, Thèse de Paris 1877) unter 42 Fällen von bedeutend vorgeschrittener sympathischer Erkrankung 17 durch Enucleation geheilt oder gebessert haben will, so fragen wir mit Recht, wie lange? und wenn gar (Smith) unter 13 Fällen sämmtliche geheilt worden sind, so hat es sich sicherlich nur um sogenannte Irritationserscheinungen gehandelt.

Von der grössten Wichtigkeit ist für uns die Frage, ob die sympathische Entzündung auch unter andern Formen als der einer Uveïtis auftreten könne. Es werden in der Litteratur eine ziemlich beträchtliche Anzahl von solchen Fällen aufgeführt, die wir der Uebersichtlichkeit wegen in einzelnen Kategorien betrachten wollen.

1) Ein Auge war mehr oder weniger zu Grunde gegangen, phthisisch und meist auch auf Druck empfindlich; unter diesen Verhältnissen traten an dem zweiten Auge Veränderungen auf, die sich von andern gleichartigen nicht weiter unterschieden.

Es wird hierbei die Diagnose der Sympathie wesentlich aus dem Zustande des ersterkrankten Auges gestellt oder anders ausgedrückt, die Verhältnisse liegen so, dass, wie Webster (Is glaucoma ever of sympathetic origin? Archives of medicine I pag 150) sich ausdrückt: „wenn die Affection auf dem zweiterkrankten Auge Uveitis gewesen wäre, sie Jedermann für eine sympathische erklärt hätte". Gewöhnlich ist hierbei das ersterkrankte Auge schon seit langer Zeit zu Grunde gegangen gewesen, und betrachten wir die Fälle näher, so können wir gerade so gut den umgekehrten Ausspruch thun: wäre das andere Auge nicht zufällig phthisisch gewesen, so hätte kein Mensch daran gedacht, die Affection für eine sympathische anzusehen.

Landesberg (Klin. Monatsblätter für Augenheilkunde, 1879, pag. 233) beschreibt eine Panophthalmitis sympathica; sehen wir aber näher zu, so handelt es sich um ein traumatisches! ulcus serpens, das nach Hornhautvereiterung zu einer Panophthalmie führte. Das andere phthisische Auge verhielt sich dabei absolut passiv. Robertson (Ophth. Hospit. Reports VII pag. 16) beschreibt eine beiderseitige Retinitis pigmentosa als sympathisch, nur weil das eine Auge durch Verletzung blind geworden war. Die sympathischen Netzhautablösungen (Yvert), Sehnervenatrophien (Krenchel, Roosa), Cataracten (Brière) und Glaskörpertrübungen (Schmidt), halten auch einer sehr nachsichtigen Kritik gegenüber nicht Stand. In allen diesen Fällen handelt es sich lediglich um zufällige Complicationen; die sogenannte sympathische Affection unterschied sich in nichts von den nichtsympathischen. Dasselbe gilt auch für die Fälle von sympathischem Glaucom, die Webster (loc. cit.) und Carter anführen, und deren Anfechtbarkeit vom Autor selbst ausdrücklich zugegeben wird.

Viele Autoren scheinen überhaupt nur zu leicht geneigt zu sein, die Sympathie einer Affection anzunehmen, wenn das andere Auge phthisisch und auf Druck schmerzhaft ist. Es

wäre dem entgegenzuhalten, dass sympathische Entzündung auch bei Zuständen, die erfahrungsgemäss dieselbe veranlassen können, immerhin noch recht selten ist. So nimmt z. B. Agnew an, dass nur etwa 2—3% derjenigen Augen, die nach Cataractextractionen vollständig zu Grund gehen, zu sympathischer Affection am anderen Auge führen, was so ziemlich mit der allgemeinen Erfahrung in Uebereinstimmung sein dürfte. (Transactions of the American ophthalm. Society 1880). Dass man überhaupt in der Annahme der Sympathie nicht zu weit gehen darf, dass man auch die Art der Krankheit und ihres Auftretens am zweiten Auge berücksichtigen muss, zeigt folgender, sehr lehrreicher Fall, den ich bei Prof. Horner beobachten konnte.

Herr B. 24 Jahre alt, hatte sein linkes Auge schon vor Jahren durch Verletzung verloren und trug ein künstliches Auge auf dem phthisischen Bulbus. In letzter Zeit war der Stumpf schmerzhaft, gerötet und entzündet geworden und namentlich auch auf Druck sehr empfindlich. Es wurde deshalb dem Patienten verboten, sein künstliches Auge weiter zu tragen und wegen Gefahr einer sympathischen Erkrankung wiederholt die Enucleation angerathen. Patient kümmerte sich aber wenig um die ärztlichen Vorschriften, als auf einmal, nur acht Tage nach dessen letzter Vorstellung, bei der ihm nochmals dringend die Enucleation empfohlen worden war, das bisher gesunde Auge an heftiger Iritis erkrankte. Obschon die äusseren Umstände sämmtlich für sympathische Erkrankung sprachen, stimmte lediglich die Form der Iritis nicht, die viel heftiger und acuter war, als gewöhnlich die sympathische Iritis im Beginn aufzutreten pflegt. Da jetzt auch Anamnese und Untersuchung secundär-syphilitische Erkrankung nachweisen konnte, so wurde mit einigem Zögern die Diagnose auf acute specifische Iritis und die Prognose demgemäss günstig gestellt. Die Iritis war sehr heftig und hartnäckig, ging aber nach etwa 8 Wochen unter localer und Allgemeinbehandlung in völlige Heilung über. Erst nachdem das Auge mehrere Wochen vollständig ruhig

geblieben war, wurde die Enucleation des Stumpfes vorgenommen, um allen weiteren Eventualitäten vorzubeugen. Auch hier hätte, wenn nur die Iritis in etwas anderer Form aufgetreten wäre, Jedermann unbedingt die Affection für eine sympathische erklärt, und auch so wäre sie wohl noch von recht Vielen für sympathisch angesehen worden. Es zeigt aber dieser Fall recht eindringlich, wie wichtig es ist, auch gerade die Form der Erkrankung auf dem zweiten Auge bei der Diagnose zu berücksichtigen, die zwar in unserem Falle eine plastische Iritis, also nach Mauthner die maligne Art der sympathischen Entzündung war, jedoch durch die Art ihres Auftretens sich als eine nicht sympathische Erkrankung documentirte.

2) Eine zweite Gruppe seltener Formen von angeblich sympathischer Erkrankung bilden diejenigen, wo Enucleation eines, meist phthisischen, Auges eine auffallende Besserung des fraglichen Leidens bewirkte. Hier scheint allerdings der Einfluss des betreffenden Auges auf die Erkrankung, oder wenigstens auf das Aufhören der Erkrankung des anderen Auges nachgewiesen; aber diese Eigentümlichkeit entspricht nicht der wirklichen sympathischen Entzündung, sondern vielmehr den Irritationserscheinungen. Eine Reihe hierher gehöriger Fälle können wir denn auch unbedenklich zu letzteren zählen und als ungewöhnliche Formen sympathischer Irritationserscheinungen auffassen, so die sympathischen Ciliarneuralgien, Neurosen und Amblyopien ohne Befund (Landesberg, Reich), Flimmerscotom (Cohn, einige Greifswalder Dissertationen). Die sogenannte vasomotorische Cyclitis Samelsohn's (Arch. f. Aug. u. Ohrenheilkunde IV, 2 pag. 280), die in Ciliarinjection, enger Pupille, Neuralgie, aber ohne Auftreten von Entzündungsproducten bestehen und sich öfter plötzlich in Herpes auflösen soll, gehört wohl auch hierher, wenn es sich dabei wirklich um eine bestimmte Erkrankungsform handelt. Mooren's Amblyopie mit concentrischer Gesichtsfeldbeschränkung, die gleichfalls der Enucleation weicht, lässt eine mehrfache Erklärung zu; wir werden gerade auf

diese Form noch später zurückkommen, wenn wir von den verschiedenen Theorien über die sympathische Uebertragung zu handeln haben. Es blieben in dieser Kategorie nur noch die sympathischen Keratiten und Conjunctiviten zu erwähnen. Ueber erstere haben wir nicht viel Worte zu verlieren: Coursséran t (Annales d'oculist. Tome 81, pag. 21) beschreibt 2 Fälle. Im ersten erlitt ein Schlosser, 4 Tage nachdem ihm am einen Auge ein Corpus alienum von der Hornhaut entfernt worden war, am andern Auge eine traumatische Keratitis!, und im zweiten Falle traten, einige Tage nach einem ähnlichen Unglücksfalle, am andern Auge mehrere Hornhautphlyctaenen auf; beide Kranke wurden natürlich in wenigen Tagen geheilt, glücklicherweise ohne Enucleation des ersterkrankten Auges. Auch Yvert führt in seinem grossen Buche „Traité pratique et clinique des blessures du globe de l'oeil, Paris 1880" einige Fälle von sympathischer Keratitis auf. Da er aber an demselben Orte die Fälle von Coursséran t für typische und sehr charakteristische erklärt, so mögen dieselben wohl auch nicht viel sympathischer gewesen sein. Anders steht die Sache bei Warlomont's Fall von sehr hartnäckiger Keratoconjunctivitis, die nach Enucleation des andern Auges, das seit 17 Jahren phthisisch, aber schmerzlos war, sich eclatant besserte, und bei dem Patienten Webster's (Transact. of the American ophth. Society 1880), dessen ebenfalls sehr hartnäckige, beidseitige Conjunctivitis der Enucleation des einen phthisischen Auges prompt wich. Wenn hier auch ein eclatanter therapeutischer Erfolg der Enucleation eines phthisischen Auges sich herausstellte, so kann ich mich bei etwaigen Erklärungsversuchen doch des Gedankens nicht erwehren, dass wir über die Wirkung der Enucleation auf eine Conjunctivitis überhaupt noch sehr wenig Erfahrung besitzen und dass bei einem so mächtigen Eingriffe doch möglicherweise noch andere Momente in Betracht kommen dürften. Auch H. Pagenstecher's Fall von sympathischem Glaucoma hämorrhagicum (Archiv für Ophth. XVII, 2 pag. 98) wird als solches aufgefasst, wesentlich nur wegen der raschen

Besserung nach Enucleation eines Auges, das in Folge von neuroparalytischer Keratitis zu Grunde gegangen war. Heben wir es nochmals hervor, das Verhalten der raschen oder gar momentanen Besserung nach Enucleation entspricht den Irritationserscheinungen und nicht der wirklichen sympathischen Entzündung.

3) Es bleiben uns nun noch eine Reihe von Fällen, wo die sympathische Affection als Neuritis, Neuroretinitis, Chorioretinitis auftrat. Es gelang mir im Ganzen in der Litteratur 17 mehr oder weniger hierhergehörige Fälle aufzufinden, die allerdings nicht alle vor einer strengen Kritik stichhaltig sind.* In 10 dieser Fälle (v. Graefe, Pooley, Alt je 2 Fälle, Herter, Gosselin, Müller, Hirschberg) war aber die Neuritis mit Choroiditis und Cyclitis vergesellschaftet, resp. nur eine Teilerscheinung der gewöhnlichen sympathischen Iridocyclochoroiditis und der Endausgang wie bei dieser. Ueber 2 Fälle gelang es mir nicht, mich genau genug zu unterrichten (Rhein-

* Rheindorf, Fall von sympathischer Neuroretinitis 1864, S. Nagel's Jahresbericht 1871 pag. 273.

v. Graefe, Arch. für Ophth. XII, 2 pag. 149, zwei Fälle von sympathischer Chorioretinitis.

Pooley, Arch. für Aug. und Ohr. II, 1 pag. 261; 2 Fälle von symp. Iridochoroiditis mit Neuroretinitis.

Alt, Internat. Ophth. Congress zu New-York; 3 Fälle von symp. Neuroretinitis.

Wolfe, Medic. times and gazette, Vol. 52 pag. 59, 1 Fall von symp. Neuroretinitis.

Herter, Charité-Annalen 1877; deutliche Neuroretinitis im Verlauf einer symp. Iridochoroiditis.

Colsman, 2 Fälle von Neuritis migrans. Berl. klin. Wochenschr. 1877, Nr. 12.

Harlan, Americ. journ. of med. science LXXVII pag. 303. symp. Neuroretinitis.

Gosselin, Journ. d'opth. I pag. 9. Chorioretinitis.

Hugo Müller, zur Casuistik der Cyclitis. Diss. Greifswald. Peripapillitis.

Hirschberg, Arch. für Ophth. XXII, 4 pag. 136. Hochgradige Schwellung der Papille im enucleirten Auge.

Hirschberg, Klin. Beobachtungen 1874, frische Retinitis sympathica.

dorf, Wolfe), um mir ein eigenes Urteil über dieselben bilden zu können. Im Falle von Harlan ist der Beweis, dass es sich um eine sympathische Affection handelt, nicht erbracht, das Gegentheil viel wahrscheinlicher und Hirschberg's frische Retinitis sympathica, die durch Enucleation des andern Auges nicht beeinflusst wurde, wich einer Inunctionscur. Ganz analog letzterem ist Alt's dritter Fall. Nur in Colsman's zwei Fällen von Neuritis migrans sympathica scheint mir die sympathische Natur des Leidens gleichfalls sicher zu stehen. Fügen wir hierzu noch einen in der Dissertation von Barbar (Zürich 1873, über einige seltenere syphilitische Erkrankungen des Auges) kurz erwähnten Fall, wo die fragliche sympathische Affection in Gestalt einer eigenthümlichen Maculaerkrankung auftrat, so hätten wir die einschlägige Litteratur so ziemlich erschöpft, wenn wir von einigen Raritäten, wie z. B. von der ganzen oder teilweisen Entfärbung von Augenwimpern (Jacobi, Schenkl) absehen. Fassen wir das Gesagte noch einmal kurz zusammen: Die sogenannten seltenen Formen sympathischer Erkrankung sind entweder zufällige Combinationen, eine Erkrankung des einen Auges, während das andere phthisisch war, oder sie sind den Irritationserscheinungen gleichzustellen. Nur in einer Kategorie derselben sehen wir Affectionen des Sehnerven vor der Netzhaut auftreten, aber wesentlich als Teilerscheinung der gewöhnlichen sympathischen Iridochoroiditis: Die sympathische Entzündung des zweiten Auges tritt immer unter der Form plastisch-seröser Iridochoroiditis auf. In dem Falle von Barbar müssen wir die Frage offen lassen, ob es sich wirklich um eine ganz isolirt stehende Form von sympathischer Entzündung oder um eine seltene Form von selbständiger Maculaerkrankung gehandelt hat. Colsman's Neuritis migrans wird noch später zur Besprechung kommen.

Sämmtliche gut beglaubigte Fälle des Auftretens sympathischer Entzündung am zweiten Auge sind Affectionen des Uvealtractus, die mit Erkrankung des Sehnerven combinirt sein können. Letzteres Verhältnis ist aber sicherlich viel häufiger,

als die wenigen Fälle aus der Litteratur vermuten lassen. Neuritis leichteren Grades gehört mindestens sehr häufig zum klinischen Bilde der Uvealerkrankungen überhaupt und ist viel häufiger bei denselben nachzuweisen, als gewöhnlich angenommen wird; bei den gewöhnlichen Formen der sympathischen Entzündung macht leider die Trübung der brechenden Medien den Nachweis schon sehr früh unmöglich. Wir dürfen bei dem Worte Neuritis nicht an das Bild der Stauungspapille denken, sondern an das eines Sehnerven z. B. bei progressiver Myopie. Verwischte Contouren, leichte Trübung und Rötung des Opticus, oft mit erweiterten und geschlängelten Venen, entsprechen anatomisch einer recht beträchtlichen zelligen Infiltration, die sich ziemlich scharf nur auf die Papille beschränkt. Die anscheinend geringfügigen Veränderungen im ophthalmoskopischen Bild fallen mit recht erheblichen im anatomischen Präparat zusammen. Die Infiltration kann hierbei ziemlich beträchtlich sein, ohne dass es zu einer irgend erheblichen, sichtbaren Schwellung des Sehnervenkopfes kommt.

Unverkennbar zeigt die Erkrankung des zweiten Auges eine grosse, wenn nicht völlige Analogie mit der des ersterkrankten, meist durch Verletzung zu Grunde gegangenen. In beiden tritt wesentlich eine Uveïtis vorwiegend plastisch serösen Charakters auf, die nur in der Acuität des Processes Verschiedenheiten zeigt; auch die Erkrankung des Sehnerven und der Netzhaut ist im ersterkrankten Auge sehr häufig nachgewiesen worden (z. B. Alt, Studien über die anatomischen Gründe und das Wesen der sympathischen Ophthalmie, Arch. für Aug. u. Ohr. VI in 79%). Die Prognose ist in beiden Augen so ziemlich dieselbe, Heilung in allen Stadien möglich, nur sehr selten. Die sympathische Ophthalmie zeigt hierin eine merkwürdige Aehnlichkeit mit einer grossen Anzahl anderer Uvealerkrankungen, die auch sehr häufig in gleicher Form mit lediglich quantitativer Verschiedenheit auf beiden Augen aufzutreten pflegen.

Es wäre falsch zu glauben, dass der sympathischen Entzündung immer Reizerscheinungen vorausgehen müssten;

meist ist es wohl der Fall, recht häufig aber nicht. Auch ist die Heftigkeit der Irritationserscheinungen absolut kein Massstab für das baldige Auftreten deletärer Entzündung. Hirschberg (Beiträge zur Anatomie und Pathologie des Auges, Arch. für Aug. VIII. 1, pag. 55) erzählt 3 Fälle, wo sympathische Entzündung ohne Prodrome auftrat und sofortige Enucleation nichts mehr nützte, Lüders (ein Beitrag zur Lehre von der sympathischen Ophthalmie. Diss. Würzburg 1872) gleichfalls einen Fall ohne jegliche Prodromalerscheinungen, der aber nach langem, schwerem Verlauf zur Heilung kam. Die Fälle liessen sich leicht noch vermehren, auch ich kenne ähnliche und noch viel zahlreicher sind die Beobachtungen, dass bei lange dauernden und sehr heftigen Irritationserscheinungen die Enucleation den Process völlig abschnitt, ohne dass es zu schwereren Symptomen gekommen wäre. Sympathische Irritations- und Entzündungserscheinungen gehen bis zu einem gewissen Grade selbständig neben einander her, trotzdem sie beide auf Einwirkung des ursprünglich erkrankten Auges zurückzuführen sind; sie können getrennt oder gleichzeitig vorkommen, bedingen sich nicht gegenseitig und sind sicherlich nicht lediglich Gradunterschiede einer und derselben Affection.

III. Ein wichtiges, nicht selten zu gering geschätztes Moment für Annahme einer sympathischen Entzündung ist der Zeitraum zwischen den Affectionen beider Augen. Auch hierbei müssen wir Irritations- und Entzündungserscheinungen streng von einander trennen. Reizsymptome können schon sehr früh auftreten und bekanntlich sehr lange dauern, ohne in schwerere Formen überzugehen; wirkliche sympathische Entzündung wird kaum vor der abgelaufenen dritten Woche beobachtet. Vier bis sechs Wochen Zwischenraum sind schon recht häufig, aber die Maximalgrenze hat für unsere Betrachtung viel weniger Bedeutung, als das Minimum, indem letzteres als mutmassliche Zeitdauer für die Ueberwanderung von einem Auge auf das andere anzusehen ist, während jederzeit im Verlauf eines langwierigen Krankheitsprocesses im ersterkrankten

Auge ein Uebergreifen auf das andere statthaben kann. Das Minimum der Zeit zwischen der Erkrankung beider Augen stellt zugleich das Maximum der Zeit dar, innerhalb welcher wir nach Entfernung des ersten Auges noch eine Erkrankung des zweiten Auges zu befürchten haben. Natürlich ist dies nicht buchstäblich zu nehmen, da sicher individuelle Unterschiede hierbei in Betracht kommen; der Uebergang von einem Auge auf das andere wird das einemal vielleicht drei, ein andres mal vielleicht 4 Wochen in Anspruch nehmen. In einem Falle aus der Praxis von Professor Horner verstrichen drei volle Wochen zwischen der längst anempfohlenen, aber erst spät zugegebenen Enucleation und dem Auftreten sympathischer Entzündung, die dann das ergriffene Auge vollständig zu Grunde richtete. Acht Tage vor deren Ausbruch war das Auge noch genau untersucht und absolut normal gefunden worden. Es ist wohl so ziemlich der längste beglaubigte Intervall zwischen Enucleation und Auftreten sympathischer Uveïtis. Dieses Maximum harmonirt nun sehr gut mit dem angenommenen Minimum von 3 Wochen zwischen der Erkrankung beider Augen und gestattet uns deshalb die ziemlich sichere Annahme, dass soviel Zeit ungefähr erforderlich sein müsse, damit die Entzündung den Weg von einem Auge zum anderen zurücklege. Zugleich dürfen wir uns jetzt auch so aussprechen: Jede Affection, die früher als drei Wochen nach der Erkrankung des ersten Auges und jede Affection, die später als drei Wochen nach der Enucleation desselben auftritt, darf nur bei Vorhandensein der allerzwingendsten Gründe als sympathische aufgefasst werden.

Wollen wir auf die Gründe und das Wesen der sympathischen Erkrankungen eingehen, so müssen wir beherzigen, dass kein einzelnes Symptom für sich beweisend ist, dass sie sämmtlich dafür sprechen müssen. Später vielleicht, wenn wir die Ursachen besser erkannt haben, ist eine Ausdehnung oder Rectification möglich; gegenwärtig, wo wir erst construiren müssen, würden wir nur auf Abwege und in Ver-

wirrung geführt, wenn wir uns nicht ganz exact an das Unanfechtbare halten.

Die pathologische Anatomie gibt uns bei den sympathischen Affectionen eine sehr geringe Ausbeute; sie beschränkt sich aus leicht begreiflichen Gründen fast ausschliesslich auf das ersterkrankte Auge. Der Befund an demselben ist im Grossen und Ganzen ein sehr einförmiger. Ausser den directen Folgen von Verletzungen findet man Entzündung des Uvealtractus in mehr oder weniger heftigem Grad und in den verschiedensten Stadien; meist sind so ziemlich sämmtliche Gewebe des Auges in entzündetem Zustand oder doch in Folgestadien von solchen. Aber sagen wir es gerade heraus, wir finden keine für die stattgehabte sympathische Uebertragung charakteristischen Zeichen, der Befund der betreffenden Augen scheint uns bis jetzt noch absolut gleich, mag eine sympathische Uebertragung wirklich stattgefunden haben, mögen nur Reizerscheinungen auf dem anderen Auge bestanden haben oder mag dasselbe absolut intact geblieben sein. Gleichwohl gewährt uns doch die pathologische Anatomie gewisse Anhaltspunkte. Vor Allem finden wir immer noch mehr oder weniger floride entzündliche Processe im Bereiche des Uvealtractus. Die Ciliarnerven werden fast immer, mit Ausnahme der von Goldzieher beschriebenen sogenannten sprungförmigen Entzündung an ihren Scheiden, normal, seltener atrophisch, der Opticus fast immer atrophisch gefunden. Nach Alt's Zusammenstellung (Studien über sympathische Ophthalmie, Arch. f. Aug. u. Ohrenheilk. VI) waren $83\frac{1}{2}\,\%$ Verletzungen und nur in $5\,\%$ aller Augen war keine Narbe in den harten Augenhäuten aufzufinden, so dass also nur in $\frac{1}{20}$ der Augen keine zeitweilige Eröffnung des Bulbus stattgefunden hatte. Wenn wir die Fälle abziehen, wo nur Reizerscheinungen eingetreten waren und einstweilen von den sogenannten seltenen Formen absehen, so bleiben bei Alt's Statistik 48 Fälle übrig,

wo am zweiterkrankten Auge typische sympathische Entzündung in ihren verschiedenen Stadien bestand. Bei zwei Augen fehlen nähere Angaben, 42 mal war eine perforirende Narbe vorhanden, zweimal wenigstens ein schweres Trauma vorausgegangen und nur in 2 Fällen, beide aus der Wiesbadener Augenklinik, wird ausdrücklich eine spontane Entzündung als Ursache sympathischer Uveïtis angegeben. Der Befund bei letzteren ist sonst ein ähnlicher, wie bei den traumatisch erkrankten Augen. Relativ häufig werden in phthisischen Augen, die wegen befürchteter oder ausgebrochener sympathischer Entzündung enucleirt wurden, die bekannten Knochenschalen gefunden und ebenfalls recht häufig frische Blutungen, von denen es unsicher ist, ob sie die erloschene Uveïtis wieder anregen, oder selbst erst Folge einer solchen sind; ersteres erscheint wohl als das Wahrscheinlichere. Wir können als Résumé des Befundes am ersterkrankten Auge kurz angeben: es sind immer mehr oder weniger frische Entzündungserscheinungen im Bereich des Uvealtractus vorhanden. Cohn (Klin. Monatsblätter f. Aug. 1871, pag. 460) hat zwar ein Auge mit intacter Uvea, das nur eine Maculablutung zeigte, wegen sympathischer Störungen trotz Sehschärfe 1/10 enucleirt, worauf Heilung eintrat; es handelte sich aber nur um leichte Irritationserscheinungen, so dass dieser Fall hier nicht in Betracht kommen kann.

Im Speciellen wäre noch hervorzuheben, dass sehr häufig Verwachsungen von Uvealpartien mit der Wunde stattgefunden haben, dass die Iris oder andere Teile, eventuell auch die Linsenkapsel „eingeklemmt" sind. Oefter wird angegeben, dass einzelne Ciliarnerven „gezerrt" sind, d. h. in die Narbe eingehen und mit derselben verwachsen sind. In Alt's*) Ta-

* Ich möchte darauf aufmerksam machen, dass in Alt's Tabelle 22 Fälle mit sympathischer Reizung irrtümlicherweise unter der Rubrik der wegen sympathischer Iritis enucleirten Augen aufgeführt sind (Fall 11—32 dieser Rubrik) wie sich leicht aus dem Vergleich mit dem Text ergibt.

belle (loc. cit.) wird bei 56 Fällen von sympathischer Reizung dies Verhalten 4 mal angegeben und unter 48 Fällen von wirklicher sympathischer Entzündung ebenfalls 4 mal, so dass hierbei kein wesentlicher Unterschied zu bestehen scheint.

Viel wichtiger, als der Befund am ersterkrankten Auge, wäre nun offenbar eine anatomische Untersuchung des zweiterkrankten, namentlich, wenn sie recht frühzeitig vorgenommen werden könnte. Aus leicht begreiflichen Gründen bleibt dies aber ein pium desiderium, wenn nicht einmal ein glücklicher Zufall zur Untersuchung eines frisch sympathisch entzündeten Auges führt. Pagenstecher's Fall (Zehender's Monatsbl. 1873 pag. 123) ist zu eigenthümlicher Art, um direct verwerthet werden zu können. Ein Metzger erkrankte etwa 5 Wochen nach Verletzung des einen Auges mit einem blutigen Schlachtmesser an sympathischer Iridocyclitis des zweiten. 5 Tage nach Ausbruch derselben wurde enucleirt, damit aber lediglich ein seit 14 Tagen bestehendes sehr heftiges Kopfweh beseitigt. Nach kurzem Wohlbefinden trat aber dann Schüttelfrost und hohes Fieber ein, und unter Delirien und Coma erfolgte nach 3 Tagen der Tod. Die Section ergab eitrige Meningitis, auch das Chiasma von Eiter umhüllt, aber in beiden Augenhöhlen und deren Gefässen und Nerven keine pathologische Veränderung. In beiden Augen fand sich eitrige Infiltration des gesammten Uvealtractus, Sehnervenkopf im zweiterkrankten Auge nur mässig zellig infiltrirt, weiterhin in der Orbita das Nervengewebe des Opticus unverändert. Wenn es sich hierbei auch wirklich um eine sympathische Entzündung gehandelt hat, wofür allerdings Vieles spricht, Anderes aber auch nicht, so macht doch die Combination mit einer, möglicherweise schon 14 Tage lang vor der Enucleation und über 8 Tage vor Ausbruch der fraglichen sympathischen Affection begonnenen überaus schweren Meningitis es geradezu unmöglich, eine Trennung des sympathischen und meningitischen Anteiles durchzuführen. Zudem ist die Form der Er-

krankung des zweiten Auges nicht die typische der sympathischen Entzündung.

Es bleibt uns demnach nur übrig, auch die pathologische Anatomie nicht sympathischer, aber ähnlicher Uvealaffectionen zu Hilfe zu nehmen, und hierbei finden sich allerdings einige für die Erklärung sympathischer Uebertragung sehr wichtige Thatsachen. Es kommt hierbei wesentlich der Befund in Betracht, den ich bei einer beidseitigen typischen Iritis serosa erhielt und der im Archiv für Augenheilkunde Band IX pag. 1 ff. veröffentlicht ist. Auf dem linken Auge bestand die Affection schon längere Zeit und hatte zu bedeutenden Störungen geführt, auf dem rechten war sie noch ziemlich frisch, nur wenige Beschläge und S = 1. Trotzdem ergab die anatomische Untersuchung beiderseits eine diffuse sehr erhebliche zellige Infiltration des gesammten Uvealtractus und, was von besonderer Wichtigkeit ist, auch der Pialscheide des Sehnerven bis zum Chiasma, sodass hier die zellige Infiltration der Uvea und der, dieser genetisch gleichwertigen Pialscheide des Opticus beider Augen in continuirlichem Zusammenhang stand. Ich habe guten Grund zu vermuten, dass ähnliche Infiltrationsverhältnisse auch noch bei anderen beidseitigen Uvealerkrankungen vorkommen, denn bei einer beidseitigen, schon Jahre lang bestehenden Choroiditis disseminata specifica fand ich gleichfalls beiderseits die Pialscheide des Opticus, der etwa in der Länge von 2 cm vorhanden war, durchaus stark zellig infiltrirt, trotzdem dass die Augen schon lange fast völlig erblindet und Netzhaut und Opticus atrophisch waren. Nun gibt zwar Mac Gillavry an (Congrès international, Amsterdam, Annal. d'oculist., Tome 82 pag. 192), dass er an einem Bulbus, der wegen ausgebrochener sympathischer Entzündung des andern Auges enucleirt worden war, den in ziemlicher Ausdehnung mitentfernten Sehnerven und dessen Scheiden normal gefunden habe; dagegen fand er Zellenanhäufungen im Intervaginalraume des Opticus. Ich möchte aber bemerken, dass die Präparations- und namentlich die Tinc-

tionsmethode keineswegs unwesentlich ist. In meinem Falle von Iritis serosa war bei Carminpräparaten von der beträchtlichen zelligen Infiltration der Sehnervenscheiden absolut nichts zu entdecken, während Hämatoxylinpräparate dieselbe sofort in aller Deutlichkeit zeigten. Für den Nachweis der zelligen Infiltration in reichlich festes Bindegewebe enthaltenden Geweben sollte deshalb nur Hämatoxylinfärbung oder etwa die derselben gleichwertige Tinction mit Bismarckbraun und sogenanntem Methylviolett verwendet werden, mit denen man sicher eine distincte Kernfärbung erhält, während Carmin zu häufig eine diffuse Färbung gibt, in welchem Falle selbst eine beträchtliche zellige Infiltration übersehen werden oder geradezu nicht gesehen werden kann. Frei in dem Scheidenraum liegende Zellen sind natürlich auch ohne Tinction leicht zu sehen.

Wenn wir nach dem Gesagten es unternehmen wollen, eine Theorie der sympathischen Affectionen aufzustellen, so sind wir zum guten Teil auf Speculation angewiesen. Bezeichnen wir als sympathische Erkrankungen alle diejenigen, welche ein ersterkranktes Auge an dem zweiten hervorruft, so sind wir genötigt, hierbei ganz verschiedene Kategorien aufzustellen, die bei den weiteren Schlüssen streng von einander getrennt gehalten werden müssen. Wir wollen der Reihe nach auf dieselben eingehen.

I. Wenn wir nach einseitiger Iridectomie bei Glaucom am nächsten Tage auf dem andern Auge acutes Glaucom auftreten sehen, so ist bei der Häufigkeit derartiger Beobachtungen gar kein Zweifel möglich, dass der Eingriff am einen Auge die Erkrankung des andern hervorgerufen habe. Von dieser Voraussetzung ausgehend dürfte uns Niemand davon abhalten, diese Affectionen als sympathische zu bezeichnen, und doch sind sie übereinstimmend und mit Recht von nahezu sämmtlichen Autoren von den übrigen sympathischen Erkrankungen getrennt worden. Wir haben die Ursache derselben zweifellos in Gefässreflexen zu suchen, die einen acuten Anfall in einem vorher schon erkrankten Auge veranlassen.

Wenn in dem bekannten Falle jedesmal nach dem Kartenspielen der Glaucomanfall auftrat, so müssen wir die Ausführung einer Augenoperation für den Patienten als einen dem mindestens gleichwertigen Aufregungszustand betrachten. Dass übrigens nicht nur die Iridectomie Glaucomanfälle auf dem anderen Auge hervorrufen kann, beweist ein mir bekannter Fall, wo die Enucleation wegen Glaucoma absolutum im zweiten, scheinbar völlig normalen Auge, gleichfalls acutes Glaucom hervorrief. Näheres Eingehen hierauf würde uns zu tief in die Lehre vom Glaucom überhaupt, bei dem bis jetzt allein ein derartiges Abhängigkeitsverhältniss bekannt ist, hineinführen; hier möchte ich mir nur die kurze Bemerkung erlauben, dass gerade dieser Umstand es sehr wahrscheinlich macht, dass das Glaucomauge schon vor dem ersten Anfalle ein krankes ist.

II. Hat das ganz verschiedene Auftreten unter wesentlich verschiedenen Verhältnissen die Mehrzahl der Autoren veranlasst, die vorhergehende Gruppe von den eigentlichen sympathischen Affectionen zu trennen, so müssen wir uns eigentlich wundern, dass die Trennung der sogenannten sympathischen Irritationserscheinungen von den wirklichen sympathischen Entzündungen nur eine äusserliche, gewissermassen nur eine prognostische geblieben ist. Es liegt die Schuld hieran wohl wesentlich darin, dass klinisch und anatomisch sich gleichverhaltende Augen sowohl zu Irritationserscheinungen, als auch zu wirklicher sympathischer Entzündung führen können. Trotzdem glauben wir die Behauptung aufstellen zu müssen, dass letztere beide ebenso zu trennen sind, wie es für das sympathische Glaucom im obigen Sinne schon längst geschehen ist. Wir haben schon früher auseinandergesetzt, dass die sämmtlichen Erscheinungen, die wir als prodromale oder Irritationsphänomene zu bezeichnen pflegen, in das Bereich der bekannten und physiologisch sicher gestellten sensiblen, motorischen und vasomotorischen Functionen der Ciliarnerven fallen. Bedingung ihres Zustandekommens ist natürlich Lei-

tungsfähigkeit derselben, und hiermit stimmt die wichtige, von H. Müller zuerst gemachte Beobachtung, dass in den wegen sympathischer Affection enucleirten Augen die Ciliarnerven völlig oder nahezu normal gefunden zu werden pflegen. Es besteht gar keine andere Möglichkeit, die Reizerscheinungen zu erklären, als unter der Voraussetzung, dass beiderseits noch leitende Ciliarnerven vorhanden sind. Die langjährige Schmerzhaftigkeit, spontane und auf Druck, von Augen, die durch iridochoroiditische Processe zu Grunde gegangen sind, zeigt übrigens allein schon, dass wenigstens die sensiblen Fasern der Ciliarnerven trotz Zerstörung des ganzen Augeninneren noch leitungsfähig sein müssen. Ohne jeden Zweifel müssen wir bei der Entstehung der sympathischen Irritationserscheinungen Verbreitung in den Bahnen der Ciliarnerven annehmen.

III. Viel schwieriger liegen die Verhältnisse, wenn wir den Weg suchen wollen, auf dem die wirklichen sympathischen Entzündungen von einem Auge zum andern gelangen. Diese Schwierigkeit hat denn auch zur Aufstellung verschiedener Theorien geführt, die die Verbindungswege zwischen beiden Augen bald mehr nach der einen, bald mehr nach der andern Seite in Anspruch nehmen. Es bestehen deren drei: durch die Gefässe, durch die Ciliarnerven und durch die Sehnerven mittelst des Chiasma. Betrachten wir diese drei Möglichkeiten einzeln in obiger Reihenfolge.

1. Der Weg längs der Gefässe, mögen es nun Arterien, oder Venen oder Lymphgefässe sein, ist bis jetzt noch nicht mit Entschiedenheit in Anspruch genommen worden. Es wird hierbei zweifellos die Ueberlegung massgebend gewesen sein, dass der Weg von den kleinen Gefässen zu den grossen Stämmen viel zu sehr in's Blaue hineinführen würde, als dass sie mit der Thatsache zu vereinbaren wäre, dass die sympathische Entzündung eben nur in der Uvea des andern Auges und sonst nirgends auftritt. Es müsste eine ganz magische Anziehungskraft existiren, die die Entzündungserreger zwänge, nach einem Vormarsche von bestimmter Länge plötzlich Kehrt

zu machen, um nun in die engumgrenzte Sphäre der Ciliargefässe des andern Auges zu gelangen. Nicht glücklicher scheint mir eine neuerdings von Berlin (Sammlung klinischer Vorträge, herausgegeben von R. Volkmann Nr. 186) aufgestellte Hypothese zu sein, der gleichfalls die Gefässe für die Verbreitung in Anspruch nimmt, aber nicht im Sinne progressiver Fortpflanzung längs der Gefässwände, sondern als Vermittler embolischer Processe. Die Entzündungserreger sollen in den Blutkreislauf gelangen und von hier aus sich in der Uvea des andern Auges festsetzen. Was oben gegen die Theorie vom Weiterschreiten der sympathischen Entzündung längs der Gefässe gesagt ist, gilt noch in erhöhtem Masse von der Berlin'schen Hypothese. Wie sollten Entzündungskeime in der allgemeinen Blutmasse circuliren, ohne Fieber zu erregen und ohne anderswo stecken zu bleiben, als in den weiten Capillaren der Uvea, die gerade durch ihr Caliber nicht einmal besonders günstig hierfür sind, falls es sich nicht um wirkliche Thrombosen durch gröbere Partikel handelt? Nur in einem scheint mir Berlin das Richtige getroffen zu haben, ohne es übrigens direct selber auszusprechen, indem er für die sympathische Entzündung einen andern Weg in Anspruch nimmt, als für die Reizerscheinungen. Denn letztere können doch unmöglich auf embolischem Wege zu Stande kommen.

2) Die gegenwärtig fast allgemein gültige Ansicht — so auch in der erst vor Kurzem erschienenen Arbeit von Bunge — ist die, dass die Ciliarnerven die Vermittler der sympathischen Entzündung bilden, und zwar nimmt man an, dass es in der specifischen Energie derselben liege, direct durch Reizung ihrer Enden im einen Auge an ihren peripherischen Ausstrahlungen im andern Entzündung zu übertragen. Eine solche Annahme widerspricht aber allen gegenwärtig in der gesammten Medicin bestehenden Ansichten und Erfahrungen und kann um so weniger stichhaltig sein, als eben nur das Bestehen einer sympathischen Entzündung als einziger Beweis für eine derartige Nervenfunction angeführt werden könnte.

Und wie wollten wir die nicht gar so seltenen Fälle erklären, wo im enucleirten Auge die Ciliarnerven atrophisch gefunden werden oder gar diejenigen, wo die sympathische Entzündung erst nach der Enucleation des andern Auges zum Ausbruch kam? Wir haben schon gesehen, dass wir die Bahnen der Ciliarnerven für die Irritationsphaenomene in Anspruch nehmen müssen, deren ganzes Verhalten, wie das Abgeschnittenwerden durch Entfernung des ersterkrankten Auges, dem anderer Reflexneurosen entspricht. Das immerhin nicht gerade häufig gefundene Eingeheiltsein einzelner Ciliarnerven in Narben wird oft als besonders wichtiges Moment für die Entstehung sympathischer Entzündung angesehen, kann aber höchstens intensivere Reizerscheinungen hervorrufen. Vielleicht sind hierdurch gewisse seltene Formen von Irritationserscheinungen zu erklären; ist doch auch schon Epilepsie als sympathische Affection beschrieben worden, die, wie in analogen Fällen aus der innern Medizin, durch Ausschneiden der einschnürenden Narbe, resp. Enucleation, momentan geheilt wurde. Auch die nicht selten in den Sectionsbefunden angegebene Zerrung von Ciliarnerven kann, wenn sie überhaupt eine sichtbare Wirkung im Gefolge hat, nur zur Vermehrung und zu Variationen der Reizerscheinungen führen.

In neuester Zeit haben Rumpf und Mooren den Transfert für das Zustandekommen sympathischer Entzündung in Anspruch nehmen wollen. Aber abgesehen davon, dass Ker (Ueber den antagonistischen Einfluss der Hautreize auf die Sensibilität symmetrischer Körperstellen. Inaug. Diss. Basel 1880) deren Resultate nicht bestätigen konnte, liegt der ganzen Auffassung eine Verkennung des fundamentalen Unterschiedes zwischen Hyperaemie und Entzündung zu Grunde. Hyperaemie z. B. einer ganzen Gesichtshälfte bei Lähmung des Halssympathicus, kann Dutzende von Jahren und das ganze Leben bestehen, ohne je Veranlassung oder auch nur Begünstigungsmomente für eine Entzündung abzugeben. Wie lange müsste wohl die Metallplatte auf der einen Seite angelegt bleiben, um

auf der andern Seite symmetrisch ein Geschwür, oder einen Abscess, oder eine Narbe zu produciren?

Ein sehr schwerwiegendes Moment, das gegen die Fortpflanzung der Entzündung durch die Ciliarnerven spricht, ist der Umstand, dass die Irritationserscheinungen nicht lediglich Prodrome der Entzündung, nicht der erste Anfang der sympathischen Iridochoroiditis sind, sondern dass Reizung und Entzündung unabhängig von einander verlaufen. Meist allerdings gehen erstere den letzteren kürzere oder längere Zeit voraus, aber die Heftigkeit jener sind kein Beweis für das Herannahen dieser. Irritationsphaenomene können in grosser Heftigkeit und jahrelang bestehen, ohne zu einer schwereren Erkrankung des zweiten Auges zu führen, und umgekehrt kann die deletäre Entzündung ohne eine Spur von Prodromen auftreten. Schon dieses eigentümliche Verhalten macht es höchst unwahrscheinlich, dass beide Processe sich in den nämlichen Bahnen bewegen. Die Theorie von der Uebertragung wirklicher sympathischer Entzündung auf dem Wege der Ciliarnerven vermöge einer specifischen entzündungserregenden Energie derselben, erscheint demnach unhaltbar.

3) Es bleiben uns also, wenn wir vom Intervaginalraum des Opticus (Mac Gillavry) absehen, der in die Schädelhöhle, aber nicht direct zum andern Auge führt, nur noch die Bahnen der Sehnerven selbst und des Chiasma übrig als Vermittler sympathischer Entzündung; sie stellen den kürzesten und einfachsten Weg zwischen beiden Augen dar und gestatten zugleich eine plausible Erklärung des Beschränktseins derartiger sympathischer Affectionen auf das Auge. Phaenomene, die der sympathischen Irritation analog sind, kommen reichlich auch an andern Organen vor, denn für die specifische Nervenenergie ist bei der Raschheit der Fortpflanzung eines Reizes die Entfernung zwischen beiden Seiten irrelevant; typische sympathische Entzündung

aber kommt nur am Auge vor, denn kein anderes symmetrisch gelegenes, doppeltes Organ zeigt eine so unmittelbare, kurze und directe Verbindung, wie die beiden Auge sie im Chiasma besitzen. Dass auch sonst zuweilen Entzündungen peripherer Organe längs der Nerven sich beispielsweise bis zum Rückenmark verbreiten, ist eine wohlbekannte Thatsache. Auch in diesen Fällen sind es nicht die specifischen Nervenenergien, die in Betracht kommen, sondern die durch das längsgerichtete Gewebe der Nerven und durch seine Scheiden hergestellten (Lymph-?) Bahnen. Wir brauchen zu dieser Theorie gar keinen noch physiologisch functionirenden Sehnerven, sondern nur die anatomischen Bahnen seines Bindegewebes, die auch noch im atrophischen Sehnerven vorhanden sind; gerade im letzteren Falle finden wir den Intervaginalraum noch erweitert, den Nerven schlotternd in seiner Scheide und ebenso werden durch Atrophie der nervösen Elemente die interstitiellen Räume der Nerven selbst, die sich, wie Einstichsinjectionen zeigen, zwischen den Nervenbündeln und dem Bindegewebe finden, durchgängiger. Mit der Thatsache, dass wir keinen leitungsfähigen Sehnerven mehr nötig haben, fällt aber auch der Haupteinwand dahin, der gegen die Leitung durch den Sehnerven erhoben wurde und der sich auf die anatomische Thatsache stützte, dass derselbe in den, sympathische Entzündung veranlassenden, Augen meist in atrophischem Zustand gefunden wurde.

Es spricht überhaupt Alles dafür, dass wir es bei den sympathischen Entzündungen mit einer continuirlich fortschreitenden Affection zu thun haben, die einen gewissen Raum in einer bestimmten gewissen Zeit zu durchlaufen hat. Einmal die nicht auf eine Constitutionsanomalie zurückzuführende Identität in der Erkrankungsform beider Augen, die blos quantitative Unterschiede, abgesehen von den directen Folgen der Verletzung zeigt und dann der ziemlich genau zu bestimmende Intervall, der 3—4 Wochen beträgt, wenn wir, wie natürlich

notwendig, das Minimum für massgebend erachten. Aber auch positive Gründe können wir anführen: 1) das so häufige Auftreten einer mässigen, zuweilen sogar einer intensiven Neuritis, die aber dem ophthalmoskopischen Bilde nach meist mehr in Infiltration, als in Schwellung besteht und 2) den anatomischen Nachweis der infiltrirten Sehnervenscheiden bei der Krankheitsform, in welcher die sympathische Entzündung Anfangs immer aufzutreten pflegt, bei der Iritis serosa. Einzig die Beteiligung oder vielmehr Nichtbeteiligung der Meningen macht Schwierigkeiten. Wir müssen aber bedenken, dass es nicht eine eitrige Entzündung ist, die sich fortpflanzt, sondern dass dieselbe vielmehr plastisch-seröser Natur ist. Mit Berücksichtigung dieses Umstandes dürfte es nicht zu diffuser Meningitis kommen, sondern vielleicht nur zu einigen umschriebenen Adhäsionen auf dem Wege des Chiasma, deren anatomischer Nachweis übrigens noch aussteht. Zu bemerken wäre noch, dass bei Iritis serosa und in dem anderen schon erwähnten Fall von Choroiditis disseminata specifica die zellige Infiltration lediglich die Pialscheide selbst und die anliegenden Partien des Sehnerven betraf, während im Intervaginalraum und im Gewebe der Duralscheide keine Zellen gefunden wurden. Es wäre demnach ein entzündlicher Process, der im Bindegewebe der Pialscheide und im interstitiellen Gewebe des Sehnerven weiterkriecht und also denselben Weg einschlägt, wie centripetal unter die Pialscheide oder in den Opticus selbst eingespritzte Flüssigkeit. Wie schon in meinem Aufsatze über Iritis serosa erwähnt, dringt dieselbe eine Strecke weit in's Chiasma und in die Tractus optici ein, während der grössere Teil rascher und weiter im Opticus der anderen Seite gegen das Auge zu vordringt und zwar genau in derselben Art und Weise, als ob die Flüssigkeit centrifugal direct in den zweiten Sehnerven injicirt worden wäre. Da der Intervaginalraum hierbei nicht in Anspruch genommen wird, erklärt es sich auch sehr leicht, dass keine diffuse Meningitis zu Stande kommt und da der Weg der Fortpflanzung durch die engen Bindegewebsspalten der

Pialscheide und des Opticus nur ein schwieriger sein kann, so ist auch leicht einzusehen, dass mehrere Wochen zur Zurücklegung des doch nicht sehr weiten Weges benötigt werden.

Dass auch nach Panophthalmie typische sympathische Entzündung des andern Auges vorkommen kann, ist eine leider gut beglaubigte, wenn auch seltene Thatsache. Da es sich bei serösen, plastischen und eitrigen Entzündungen schliesslich doch nur um graduelle Unterschiede handelt, so macht es weiter keine Schwierigkeiten, dass eine eitrige Entzündung des einen Auges auf ihrer Wanderung zum andern einen mildern Character annimmt, der allerdings noch verhängnissvoll genug ist. Viel schwerer wäre es zu verstehen, wenn bei der gewöhnlichen traumatischen Iridochoroiditis, die nicht zur Suppuration führt auf dem anderen Auge, die Entzündung mit rein eitrigem Charakter auftreten würde, was aber bis jetzt noch nie beobachtet worden ist; die sogenannte sympathische Panopthalmie Landesberg's haben wir schon früher als eine nicht sympathische Affection nachweisen können. Die Regel dürfte wol sein, dass, wenn bei der eitrigen Panophthalmie der Process dieselben Wege einschlägt, wie die sympathische Entzündung, es zu eitriger Meningitis kommen wird; auch ist hierbei der Intervaginalraum selbst wol nicht ohne Bedeutung. Doch scheint das Eintreten der Panopthalmie einer jeglichen Fortpflanzung der Entzündung nicht günstig zu sein. Der allgemeine Afflux von allen Seiten nach der so heftig entzündeten Gegend und, wenn es zur Perforation gekommen ist, zur Stelle des geringsten Druckes, eben gerade zur Durchbruchsstelle, muss jeder Fortpflanzung von Entzündungsvorgängen in entgegengesetzter Richtung ungemein hinderlich sein, während umgekehrt der Umstand, dass sich die Entzündung gewissermassen in dem geschlossenen Raum der Bulbuskapsel abspielt, der Propagation in praeformirten Bahnen jedenfalls Vorschub leistet.

Das Ueberschreiten der Entzündung von einem Auge auf das andere braucht offenbar nicht ein continuirliches zu sein, sondern es kann auch in einzelnen Schüben erfolgen, so dass

wir nicht zu jeder Zeit einen continuirlichen Zusammenhang derselben längs der ganzen Bahn finden müssen. Es kann letzteres eintreten, wo die sympathische Entzündung erst nach der Entfernung des ersterkrankten Auges ausbricht, und es muss stattfinden in den sehr seltenen Fällen, wo das erste Auge schliesslich gerettet wird, während das zweite zu Grunde geht. Es ist dies nur möglich, wenn die Entzündung, trotzdem sie die Bahnen zum andern Auge eingeschlagen hat, auf ihrem Wege völlige Remissionen macht. Da es eher wahrscheinlich ist, dass die Entzündung mit der Entfernung vom Ausgangspunkt an Intensität ab- als zunimmt, so dürften ceteris paribus für das zweite Auge etwas weniger ungünstige Verhältnisse bestehen, und wenn ein Auge schliesslich noch gerettet wird, so ist es viel häufiger das zweiterkrankte.

Obschon in der weitaus grössten Zahl ein Trauma mit oder ohne Eröffnung der Bulbuskapsel die ursprüngliche Erkrankung des ersten Auges darstellt, so gibt es doch eine Reihe von Fällen, wo spontane Erkrankungen des einen Auges zu ähnlichen Entzündungen des anderen führen, in Verlauf, Form und Prognose genau wie die sympathischen Entzündungen nach Traumen. Da natürlicherweise nicht das Trauma als solches oder etwa ein zurückgebliebener Fremdkörper die directe Ursache des sympathischen Erkrankens abgibt, sondern erst die dadurch veranlasste plastisch-seröse Entzündung des Uvealtractus, so ist auch gar nicht einzusehen, warum eine ähnliche, aber spontan entstandene, Entzündung nicht auch dieselbe Wirkung haben sollte. Hier fallen dann auch alle die Umstände der Zerrung und Quetschung der Ciliarnerven weg, die so oft bei Traumen als directe Ursache der sympathischen Entzündung angesehen wurden. Ja, wir können sogar einen Schritt weitergehen. Da gar kein Grund vorliegt, dass nur plastisch-seröse Entzündungsformen, wie bei der typischen sympathischen, sich längs des Sehnerven fortpflanzen sollten, so hätten wir allen Ernstes zu untersuchen, ob nicht auch andere doppelseitige Uvealerkrankungen denselben Weg ein-

schlagen. Für die gewöhnliche Iritis serosa ist der Uebergang anatomisch nachgewiesen, für Choroiditis disseminata mindestens sehr wahrscheinlich gemacht; die sympathischen Erkrankungen nach spontaner Iridochoroiditis des einen Auges würden dann den Uebergang vermitteln. Für einen continuirlichen Uebergang würde sprechen: das auf beiden Augen oft bis in's Kleinste gleiche Auftreten der betreffenden Uvealaffectionen und die bei denselben, wenigstens während der acuten Schübe und Stadien, ausnahmslos zu beobachtende Veränderung des Sehnerveneintritts, ähnlich der bei progressiver Myopie nur in Rötung, Trübung und etwas verwischten Grenzen bestehend. Ich bin weit entfernt, diesen Uebergang in allen Fällen derartiger, doppelseitiger Uvealaffectionen zu behaupten, aber sicherlich kommt er häufiger vor, als bisher angenommen wird. Trotz der Dyscrasien und constitutionellen Krankheiten, die so überwiegend häufig vorhanden sind, braucht es doch immer noch einen localen Anstoss, der das Auge zum Ort der Entzündung macht. Trifft eine Schädlichkeit unter dem Einfluss ererbter oder erworbener Disposition beide Augen, so würden beide gleichzeitig an derselben Affection erkranken; trifft sie nur eines, das erkrankt, und tritt dieselbe Affection nach dem gewöhnlichen Zeitintervall, wie bei sympathischer Entzündung, vielleicht sogar noch unter sichtbarer Beteiligung des Sehnerveneintritts auch am andern Auge auf, so sind wir mindestens geradesogut berechtigt, den Uebergang durch das Chiasma als spontane Erkrankung anzunehmen.

Mit einem Uebertritt der Entzündung von einem Auge auf dem Wege des Chiasma zum andern lässt sich auch sehr gut vereinbaren, wenn einmal ausnahmsweise die sympathische Entzündung als Neuritis migrans (Colsman) auftreten sollte. Auch die concentrische Gesichtsfeldeinengung Mooren's könnte als Symptom des Weiterkriechens einer Entzündung längs des Schnerven aufgefasst werden, wenn nicht die prompte Heilung durch Enucleation diese Affection in's Gebiet der Irritationsphaenomene verweisen würde.

Eine eigenthümliche Sache ist es mit dem Druckschmerz oben, oder meistens innen oben am Scleralrand, der als pathognomonisches Zeichen für Cyclitis und als besonders verhängnissvoll für Auftreten sympathischer Entzündung angesehen wurde. Abgesehen davon, dass letztere eintreten kann, während Druckschmerz am andern Auge fehlt, ist es höchst interessant, dass es Fälle gibt — und ich selber habe deren zwei beobachtet — wo derselbe auch nach Enucleation des betreffenden Auges doch noch vorhanden war. Der Druckschmerz an der bekannten, oft scharf umschriebenen Stelle kann deshalb auch nicht in directen Zusammenhang mit Cyclitis gebracht werden; er kann aber auch seiner Localisation nach nichts mit der Propagation der Entzündung durch den Sehnerven, also nichts mit der sympathischen Entzündung zu thun haben. Eine Erklärung dafür zu finden, hat mir bis jetzt noch nicht gelingen wollen, so wenig wie Andern.

Wollen wir die Ergebnisse des vorhin Besprochenen kurz zusammenfassen, so können wir dies etwa in folgenden Worten thun:

1) Die sogenannten sympathischen Irritationserscheinungen sind Reflexneurosen im Gebiete der motorischen, sensiblen und vasomotorischen Functionen und auf dem Wege der Ciliarnerven, welch letztere in den betreffenden Augen leitungsfähig gefunden werden. Eine eigenthümliche Form derselben stellt wahrscheinlich das „sympathische Glaucom" dar, den directen vasomotorischen Einfluss eines Eingriffes am einen Auge auf das schon erkrankte zweite, wodurch ein „Anfall" zu Stande gebracht wird. Die sympathischen Reizerscheinungen sind vollkommen unabhängig von dem Auftreten wirklicher Entzündung; sie können neben derselben hergehen und fehlen.

2) Die sympathische Entzündung ist eine serösplastische Uveïtis, die von einem, meist traumatisch, in derselben Entzündungsform schon erkrankten Auge

längs des Sehnerven und dessen Pialscheide auf dem Wege des Chiasma das andere befällt. Dieser Uebergang, der auch bei andern beidseitigen, gleichartigen Uvealerkrankungen benutzt werden kann, verlangt nicht, dass der Sehnerv noch functionire. Es braucht uns deshalb auch nicht zu wundern, wenn auf Verletzung des Sehnerven eine sympathische Entzündung eintritt, wie schon einigemale beobachtet worden ist, obschon die betreffenden Fälle anders gedeutet worden sind.

Es bliebe uns jetzt noch eine Frage zu besprechen: ist die sympathische Entzündung eine septische Erkrankung oder nicht? Doch müssen wir gleich hier bemerken, dass dieses Moment für den Weg und die Art der Uebertragung irrelevant ist. Ob Pilzkeime oder Entzündungsprodukte das langsame Fortkriechen der Entzündung in den vorgeschriebenen Bahnen vermitteln, ist für die Thatsache, dass und auf welchem Weg dieses stattfinde, vollkommen gleichgültig. Die überwiegende Häufigkeit von Traumen, namentlich mit im Auge zurückbleibenden Fremdkörpern, und bei spontanen Erkrankungen von solchen, die zur zeitweisen Eröffnung des Bulbus geführt haben, liesse wohl annehmen, dass es sich um eine septische Infection handeln würde. Doch spricht auch Verschiedenes dagegen. Einmal das Vorkommen auch unter Umständen, wo eine Infection von aussen völlig auszuschliessen ist, und dann die relative Seltenheit bei der Infectionskrankheit des Auges κατ' ἐξοχήν, bei der traumatischen Panopthalmie. Mag auch ursprünglich eine Infection den Anstoss zur plastisch-serösen Uveïtis gegeben haben, der ominöse Zustand im ersterkrankten Auge scheint gewöhnlich erst dann einzutreten, wenn die directen Folgen der Infection überwunden sind, eventuell nach Entleerung des eitrig entzündeten Bulbus. Weiteres Eingehen auf diese noch sehr problematischen Verhältnisse würde uns zu weit in's Gebiet rein speculativer Betrachtungen und unerwiesener Theorien führen, die zudem, wie gesagt, für den

Nachweis der Wege des sympathischen Erkrankens keinerlei Wert besitzen.

Suchen wir auf Grund obiger Ueberlegungen nach Anhaltspunkten für ein therapeutisches Verfahren, so müssen wir vor Allem festhalten an der Thatsache, dass das ersterkrankte Auge Ursache und Ausgangspunkt und die einmal ausgebrochene sympathische Entzündung fast immer verhängnissvoll ist, dass demnach die einzige sichere Behandlung eine prophylaktische sein muss. Die durchgreifendste und zugleich auch die einzig sichere Prophylaxe ist aber die RECHTZEITIGE Entfernung des ersten Auges, die Enucleation. Da hierüber kaum eine ernstliche Meinungsdifferenz gegenwärtig existirt, brauchen wir keine Worte weiter zu verlieren. Obschon ich mich von dem seitens Mauthner den meisten Ophthalmologen gemachten Vorwurf, als ob man die Enucleation zur Erwerbung von Präparaten missbrauche, vollständig frei fühle, halte ich es immerhin für kein Unglück, wenn völlig unbrauchbare Augen entfernt worden sind, die, wenn man sie gelassen hätte, auch ohne sympathische Entzündung sich beruhigt hätten.

Dies soll nicht so aufgefasst werden, als ob jedes durch Trauma zu Grunde gegangene Auge sofort enucleirt, oder als ob jeder phthisische Bulbus entfernt werden müsse; im Gegenteil, letztere geben gerade die kosmetisch befriedigendsten Resultate für die Prothesis. Wir können uns kurz so ausdrücken: Jedes verloren gegangene Auge, welches sich in einem Zustande befindet, der erfahrungsgemäss sympathische Entzündung auf dem andern Auge hervorrufen kann, muss sofort entfernt werden. Gegen diese kaum angefochtene Regel wird am meisten gesündigt, wo es sich um Augen handelt, die nach Staaroperationen zu Grunde gingen, und deshalb liefern diese Fälle ein relativ so bedeutendes Contingent der schweren sympathischen Entzündungen. Begreiflich ist es immerhin, dass ein

Operateur nicht gerne ein von ihm selber mit Hoffnung auf Wiederherstellung des Sehens operirtes Auge wenige Tage nachher opfern will, auch sind bei dem so häufig schmerzlosen Verlauf die Patienten schwer zur Enucleation zu bewegen; aber immer bleibt es unrichtig, die operirten Augen nicht wie andere verletzte zu behandeln.

Die Ansicht, dass für die Enucleation, wenn sie sonst nötig ist, Panophthalmie kein Hinderniss abgibt, scheint mehr und mehr Eingang zu finden. Ich gehe zwar nicht so weit, wie Einige, die in diesem Falle die Enucleation geradezu als Prophylaxe einer möglichen Meningitis ansehen, war aber doch schon öfter erstaunt über die rasche Heilung gerade bei Panophthalmie und namentlich, wenn sie noch nicht sehr vorgeschritten war. Eine strenge Antisepsis, die eine rasche und glatte Heilung verbürgt, beseitigt auch alle sonstige Gefahr. In vielen Fällen wird man übrigens, wenn man es vorzieht, trotz Panophthalmie noch abwarten können, denn das wirklich Gefährliche ist weniger der panophthalmische Bulbus, als der nachher zurückbleibende entzündete Stumpf, der zudem schwieriger zu entfernen ist, als ein Auge mit beginnender oder noch nicht auf ihrer ganzen Höhe stehender Panophthalmie.

Viel schwieriger wird die Frage, wenn das primär erkrankte Auge noch Sehvermögen, oder gegründete Hoffnung auf ein solches besitzt. Diese Fälle sind übrigens nicht häufig, und lassen sich allgemeine Regeln a priori hier kaum aufstellen. Es wird im einzelnen Falle Sache des Tactes des Augenarztes sein, zu entscheiden, ob man wegen eines Restes von Sehvermögen das andere Auge der Gefahr, gleichfalls zu erkranken, aussetzen dürfe, oder nicht. Augen, die bei noch gutem Sehvermögen eine sympathische Entzündung des andern veranlassen, gehören übrigens zu den allergrössten Seltenheiten, und dürfen derlei vereinzelte Beobachtungen unser therapeutisches Handeln nicht zu sehr beeinflussen. Ein Auge mit schlechtem und voraussichtlich zu Grunde gehendem Sehvermögen muss wie ein erblindetes be-

handelt werden; höchstens darf man sich dem Patienten gegenüber, wo es gefahrlos geschehen kann, dazu herbeilassen, einige Tage abzuwarten, um die Verschlechterung oder Erblindung nachweisen zu können. Von einem Auge mit gutem Sehvermögen dürfen wir dagegen erwarten, dass es keine sympathische Entzündung veranlassen werde, und ist es entschieden zu weit gegangen, wenn, wie dies wirklich geschehen ist, ein Auge mit traumatischer Maculablutung und S 1/10 nur wegen Irritationserscheinungen auf dem andern enucleirt wird.

Ob sympathische Reizphaenomene vorhanden sind, oder nicht, ist für die Prognose, wie sich aus dem früher Gesagten ergibt, gleichgültig. Sind welche vorhanden, so ist dies insofern günstig, als dem Patienten der Zusammenhang beider Augen beständig in's Gedächtniss gerufen wird und er sich deshalb leichter und rascher zu einer vom Arzte für notwendig erachteten Operation entschliesst. Das Fehlen der Irritation mag wohl auch zuweilen den Arzt abhalten, so energisch, wie es sonst geschehen wäre, auf die Enucleation zu dringen.

Es ist begreiflich, dass man sich nur im Notfall zur Entfernung des ganzen Auges entschliesst; es existiren daher eine Reihe von Verfahren, die zum Ersatz der Enucleation bestimmt sind, wo dieselbe zur Prophylaxe gegen sympathische Entzündung ausgeführt wird. Wenn wir von einigen gegenwärtig nicht mehr geübten Methoden absehen, z. B. von der künstlichen Erregung von Panophthalmie, die uns in die Lage versetzen kann, nach langer schmerzhafter Entzündung den erzielten Stumpf doch noch zu entfernen, so käme hier wesentlich nur die Neurotomia optico-ciliaris in Betracht. In einer ziemlich beträchtlichen Zahl von Fällen hat man damit einen Erfolg insofern erzielt, als Irritationserscheinungen sofort definitiv verschwanden, wie dies für Nervenreflexe durch Neurotomie erwartet werden kann. Würden durch einfaches Durchschneiden des Sehnerven mit dessen Function auch die anatomischen Bahnen seines Bindegewebes definitiv abgeschnitten, so dürften

wir erwarten, dass diese Operation dieselbe Sicherheit gewähren würde, wie die Enucleation, trotzdem sie den Entzündungsheerd des choroiditischen Auges nicht entfernt. Allem Anschein nach ist dies aber nicht der Fall. Abgesehen davon, dass auch Sehnervenverletzung und -Zerreissung sympathische Entzündung hervorrufen kann, ist ein Zusammenheilen des durchschnittenen Sehnerven schon anatomisch nachgewiesen. Schon öfter trat der unangenehme Fall ein, dass ein neurotomirtes Auge doch noch nachträglich enucleirt werden musste, und es ist denn auch das Auftreten sympathischer Entzündung nach Neurotomie zur Beobachtung gekommen. Nach der unheimlichen Stille über diese neue Operation, die gegenwärtig in der Litteratur herrscht und die auffallend mit der vorausgegangenen Fülle von Mitteilungen contrastirt, scheint dieselbe auch von den Meisten wieder verlassen worden zu sein. Der Umstand, dass sich ein Patient leichter zur Neurotomie entschliessen möchte, als zur Enucleation, darf uns nicht veranlassen, das Sichere dem weniger Sicheren vorzuziehen. Zudem sind die übeln Zufälle viel häufiger und die Heilungsdauer oft viel länger bei der Neurotomie, als bei der Enucleation. Der einzige Vorteil jener besteht in dem für ein künstliches Auge viel vortheilafteren Stumpf. Sollten wir die Indicationen der Neurotomie definiren, so würden sie sich auf Fälle beschränken, in denen es angezeigt wäre, lästige Reizerscheinungen zu beseitigen, ohne dass eine wirkliche sympathische Entzündung zu fürchten wäre, Fälle, die begreiflicherweise recht selten sind. Bei dem unleugbaren Vorteil eines Stumpfes für das Einlegen der gegenwärtig gebräuchlichen künstlichen Augen, wäre viel eher zu versuchen, ob es der Technik nicht gelingen dürfte, eine passendere Augenform für die Augenhöhle nach Enucleation zu construiren.

Das in neuester Zeit von Frölich angegebene Verfahren, das Auge nach Entfernung der vorderen Hälfte gänzlich zu entleeren, so dass die zurückbleibende gefaltete Sclera einen beweglichen Stumpf bildet, habe ich noch nie ausführen sehen.

Wäre constant und mit derselben Sicherheit wie bei Enucleation eine Heilung per primam intentionem zu erreichen, so besässe dieses Verfahren unleugbare Vorteile vor der Enucleation. Vor der Neurotomie hätte es den Vorzug, dass die Quelle der sympathischen Entzündung, die entzündete Choroidea vollständig entfernt würde. Zur richtigen Würdigung der Methode wäre eine grössere Erfahrung nöthig, doch fürchte ich, dass es hiermit ähnlich gehen möchte, wie mit der Neurotomie, und dass eine in Folge der Operation eingetretene sympathische Entzündung in kürzerer oder längerer Zeit Ursache würde, wieder davon abzugehen. Die Zerstörung des anatomischen Präparates dürfte natürlich, dem Wohle des Patienten gegenüber nie den Ausschlag geben, doch würde dadurch auch jede nachträgliche Diagnose unmöglich gemacht, die doch von grossem Wert sein kann.

Mit mehr Glück ist man von anderer Seite gegen die Enucleation vorgegangen. Bekanntlich spielen Traumen mit in's Auge eingedrungenem Fremdkörper eine grosse Rolle in der Aetiologie sympathischer Entzündungen. Bei weitem am häufigsten sind es Eisen- und Stahlsplitter, namentlich, nachdem mit dem Seltenerwerden der Percussionsgewehre die Menge der Zündkapsel-Verletzungen gegen früher bedeutend abgenommen hat. Es lag wohl sehr nahe, zu deren Entfernung den Magnet zu benutzen, aber erst 1876 hat Mac Keown denselben methodisch angewandt. Seitdem sind eine ganze Reihe glücklicher Extractionen von Eisensplittern mit Hülfe des Magneten zu verzeichnen. Ohne auf Einzelnes eingehen zu wollen, müssen wir doch bemerken, dass diese meist recht schwierige Operation nur dann einen Sinn hat, wenn sie das Auge nicht in einem Zustande zurücklässt, der immer noch sympathische Zufälle veranlassen kann; sonst ist es eine nutzlose Spielerei. Nicht der Fremdkörper an sich ist das gefährliche Moment, sondern die durch denselben veranlasste Uveïtis; nur wo wir letztere durch Entfernung desselben abschneiden können, ist die Extraction zu versuchen. Mislingt sie, so müsste sofort die

Enucleation folgen, da der nutzlose Eingriff die Entzündung nur vermehrt und die Gefahr steigert. Aber auch nach glücklichem Gelingen dürften wir uns oft genug in der Lage sehen, das Auge doch noch herausnehmen zu müssen, wenn nämlich die ominöse Uveïtis fortdauert. Würde in einem Auge mit leidlichem Sehvermögen ein Fremdkörper sichtbar, aber ohne Beschwerde, vorhanden sein, so müssten wir des Erfolges sehr sicher sein, um ihn anzugreifen. In einem nicht entzündeten Auge kann man einen Fremdkörper ruhig liegen lassen, bei einem entzündeten und erblindeten ist eine Enucleation mehr angezeigt, als eine Extraction. Die schwierigsten Fälle sind jedenfalls diejenigen, wo ein schon heftig entzündetes Auge noch gutes Sehvermögen besitzt, der unzweifelhaft in demselben eingebettete Fremdkörper aber nicht sichtbar ist. Ein Versuch der Extraction ist hier natürlich immer zu machen, doch ist es absolut unmöglich, bei der grossen Verschiedenheit der einzelnen Fälle, hierfür allgemein gültige Vorschriften aufzustellen.

Etwas anders liegen die Dinge, wenn die sympathische Entzündung bereits ausgebrochen ist. Unzweifelhaft ist das erstafficirte Auge die fortdauernde Ursache der Erkrankung des zweiten. Ist jenes bereits erblindet, so müsste es theoretisch richtig entfernt werden; nur fragt es sich allerdings sehr, ob der Zeitpunkt, wo wir den Patienten gerade zuerst sehen, auch der geeignetste zur Vornahme der Enucleation sei. Die unmittelbare Wirkung letzterer Operation auf den Verlauf der sympathischen Entzündung ist bekanntlich gleich Null, eher wird eine momentane Steigerung hervorgebracht. Es ist deshalb sehr richtig die Regel aufgestellt worden, eine Remission abzuwarten, um während derselben die Operation vorzunehmen. Zugleich ist durch allerstrengste Antisepsis eine möglichst glatte und rasche Heilung anzustreben, damit wir hoffen dürfen, den unmittelbar reizenden Einfluss der Operation auf ein Minimum zu beschränken. Der leitende Gesichtspunkt ist der: die Enucleation verbessert die Prognose nicht, das Belassen eines Entzündung erregenden Auges verschlechtert

sie dagegen. Da ich nicht, wie Mauthner, die sympathische Iritis serosa für gefahrlos, sondern für den Beginn jeder schweren sympathischen Entzündung halte, so lege ich auch das Steigern der Iritis serosa zur malignen Iritis plastica, wenn auch zeitlich damit zusammenfallend, doch nicht der Enucleation zur Last.

Ist dagegen beim ersterkrankten Auge noch Sehvermögen vorhanden, so müssen uns wesentlich andere Gesichtspunkte leiten. Hier kommt die Thatsache in Betracht, dass das sympathisch erkrankte Auge vollständig zu Grunde gehen, das erstafficirte dagegen mit mehr oder weniger Sehvermögen zur Heilung gelangen kann. Dieser Ausgang ist aber allerdings enorm selten. Wir haben uns schon ausgesprochen, dass ceteris paribus die Prognose für das zweite Auge immer noch besser sein muss, als für das erste, und hieran können die vereinzelten gegenteiligen Beobachtungen nichts ändern. In der Litteratur des letzten Decenniums konnte ich nur drei derartige Fälle entdecken, die sämmtlich in Amerika zur Beobachtung kamen. Pooley (Archiv f. Aug. u. Ohr. I, 2 pag. 197) erzählt einen Fall, wo das durch einen Stahlsplitter verletzte Auge schliesslich mit S $^{20}/_{30}$ heilte, während das zweite zu Grunde ging. Bei Ayres (Archiv. of ophth. and otolog. V) behielt das ersterkrankte Auge ebenfalls ein „brauchbares Sehvermögen“ und Webster (Transact. of the American ophth. Society 1880) berichtet, dass er wegen dichten Nachstaars nach Cataractextraction mit gutem Erfolg Iridotomie machte und S $^1/_3$ erzielte. 5 Wochen nach der Operation erschien die betreffende Patientin mit Iridocyclitis am anderen ebenfalls cataractösen Auge, die zu Verlust desselben führte, während das extrahirte Auge „unaffected“ ist. Ich muss gestehen, dass namentlich im letzten Fall bei der „rheumatischen und dyspeptischen“ Dame eine zufällige Complication mindestens ebenso viel innere Wahrscheinlichkeit bietet, wie die Annahme einer sympathischen Entzündung.

Trotzdem müssen wir bei der so schlechten Prognose der

Uveïtis bis aufs Aeusserste schonend mit jedem noch vorhandenen Rest von Sehvermögen am erstafficirten Auge sein. Ein Sehvermögen, das eine prophylaktische Enucleation zulässt muss unbedingt geschont werden, sowie einmal auch das zweite Auge entzündlich erkrankt ist. Wir würden eventuell die Erblindung abwarten müssen, ehe wir das Auge entfernen, da die Erfahrung lehrt, dass der Verlauf der Entzündung auf dem zweiten Auge so ziemlich der gleiche ist, ob wir das erste enucleiren oder nicht, dass namentlich in beiden Fällen das sympathisch erkrankte Auge heilen kann.

Wir müssen bei unserm operativen Eingreifen stets auch den Zustand des ersterkrankten Auges berücksichtigen. Eine Enucleation bei ausgebrochener sympathischer Uveïtis hat nur dann einen Sinn, wenn dasselbe noch entzündet ist. Einen reizlosen phthisischen Stumpf zu entfernen ist nicht mehr nötig, auch wenn derselbe in einem früheren entzündlichen Stadium sympathische Entzündung veranlasst hatte. Wir haben nur dann die Verpflichtung einzugreifen, wenn wir im ersten Auge eine fortdauernde Quelle sympathischer Uebertragung sehen müssen. Die Verhältnisse gestalten sich demnach so, dass in dem Zeitpunkt, wo wir zuerst den Kranken sehen oder wo er sich unsern Anordnungen unterzieht, uns nur die Aussicht auf ein allenfalls noch zu rettendes Sehvermögen davon abhalten darf, ein entzündetes „sympathisirendes" Auge im ersten günstigen Momente zu entfernen; ist hingegen die Entzündung im ersterkrankten Auge erloschen, so haben wir unsere Therapie lediglich auf das zweiterkrankte zu beschränken, da dann eine Enucleation gar keine Wirkung mehr haben kann.

Gehören die Fälle, wo das erste Auge gerettet wird, während das zweite an sympathischer Uveïtis zu Grunde geht zu den äussersten Seltenheiten, kommt es vielleicht etwas häufiger vor, dass beide Augen noch mehr oder weniger gerettet werden, so ist es glücklicherweise etwas besser mit der Entzündung des zweiten Auges bestellt. Freilich ist bezüglich der Prognose die sympathische Iridochoroiditis nächst den bös-

artigen Neubildungen immer noch die schwerste Augenerkrankung, besonders schon deshalb, weil sie meist ein absolut gesundes Auge zu Grunde richtet. Wenn man die Litteratur nur oberflächlich betrachtet, so findet man sehr häufig geheilte sympathische Ophthalmie verzeichnet. Die grosse Mehrzahl freilich ergibt sich bei näherer Betrachtung als in's Gebiet der Irritationserscheinungen gehörig, von denen wir glauben nachgewiesen zu haben, dass sie etwas von der wirklichen sympathischen Entzündung durchaus Verschiedenes und in ganz anderen Bahnen Verlaufendes sind. Dass es sich lediglich um Irritation handelt, ist nicht immer auf den ersten Blick sichtbar; hier wird eine Ciliarneuralgie kurzweg als sympathische Cyclitis bezeichnet, dort eine Combination von Nervensymptomen als Cyclitis vasomotoria bezeichnet und geheilt; derartige Beispiele liessen sich in grosser Menge anführen. Es ist klar, dass wir die Reizerscheinungen völlig ausser Acht zu lassen haben.

Sehen wir von den nicht selten berichteten Heilungen mit „leidlichem Sehvermögen" und einigen nicht ganz sicher als Heilungen sympathischer Entzündungen aufzufassenden Fällen ab, so konnte ich aus der Litteratur der letzten 11 Jahre 16 Fälle von geheilter sympathischer Entzündung des Uvealtractus sammeln.*

---

* Grossmann, Berl. klin. Woch. 1875 pag. 178; geheilte sympathische Entzündung durch Iridectomie.

Samelsohn, Arch. für Aug. u. Ohr. IV, 2 pag. 280; geheilte symp. Iritis serosa.

Webster, ibid. V, 2 pag. 394; Iridochoroiditis binnen 2 Monaten geheilt; Enucleation des ersten Auges.

Higgens, Guy's hosp. rep. XXII, pag. 140; 2 Fälle von spontaner Heilung einer symp. Iritis.

Herter, Charité-Annalen 1877; symp. Iridochoroiditis.

Snell, Lancet 1877, pag. 498, geheilte langwierige symp. Iridochoroiditis.

Wadsworth, Boston med. and surg. journal, March 1877; geheilte symp. Iritis.

Von vier Fällen geheilter sympathischer Entzündung aus der Praxis von Prof. Horner möchte ich wegen des in mehrfacher Hinsicht interessanten Verlaufs zwei etwas ausführlicher mitteilen.

J. F., 35 Jahre alt, hatte im Mai 1874 in Folge von Hornhautnecrose bei gonorrhoischer Conjunctivitis sein linkes Auge verloren. Bei der Entlassung Mitte Juli war ein noch entzündeter schmerzhafter Stumpf vorhanden, dessen Entfernung Patient nicht zugeben wollte. 3 Jahre später, während deren das Auge immer entzündet und empfindlich geblieben war, stellte er sich wieder vor mit zahllosen Beschlägen der Hornhaut und Linsenkapsel des anderen Auges. Enucleation des Stumpfes war ohne Einfluss auf den sehr schleichenden Verlauf der Iritis serosa; 4 Monate später waren immer noch die gleichen Beschläge vorhanden. Im Juni 1879 wurde Subluxation der Linse temporalwärts durch cyclitische Schwarten constatirt; Patient wollte nicht bleiben und zeigte sich erst wieder im Dezember desselben Jahres mit theilweise in die Kammer luxirter Linse und acutem Glaucom, heftigen Schmerzen und fast völliger Amaurose. Die Linse wird in der Narcose durch einen temporalen Schnitt entfernt, wobei etwas Glaskörper ausfliesst. Doch ging die Heilung gut von statten; es war etwas Blut in der Kammer und die Pupille nach der Wunde verzogen. 14 Tage später wurden

---

Mandelstamm, Petersb. med. Woch. 1878, Nr. 24; geheilte symp. Iridochoroiditis.

Dufour, Bullet. méd. de la Suisse romande 1878; symp. Iritis geheilt.

Lüders, Ein Beitrag zur Lehre von der symp. Ophthalmie; Inaug. Diss., Würzb. 1872.

Hugo Müller, Zur Casuistik der Cyclitis; Inaug. Diss. Greifswald 1873. Heilung mit dreimaliger Iridectomie.

Lindner, Wien. med. Presse 1873, Nr. 17; Heilung einer schweren symph. Ophth. mit S 1.

Power, Ophth. hosp. rep. VII, pag. 443; Heilung beider Augen.

Mandelstamm, Petersburg. med. Woch. 1874, Nr. 24.

Webster, Transactions of the American ophth. Society 1880; eine zweifelhafte Heilung und eine geheilte symp. Iritis; die andern Fälle nicht zweifelsohne.

Finger in 2 Meter gezählt; der ziemlich dichte Nachstaar und die cyclitische Schwarte zeigen innen oben eine kleine freie Lücke. Nach 6 Wochen S 1/10 mit Staargläsern; 3 Wochen später wurde die Pupillarschwarte mit dem Linearmesser discidirt ohne unmittelbare Besserung. Das Sehvermögen nahm langsam zu, betrug 2 Monate später 1/3 und wäre ohne eine Macula corneae im Pupillargebiete noch besser gewesen. Das Anhalten der Heilung mit gleichem Sehvermögen konnte 1 Jahr später noch constatirt werden.

Der zweite Fall ist schon in der Dissertation von Volkart (über sympathische Iridochoroiditis und Enucleation, Zürich 1863) veröffentlicht. Ein 14jähriger Knabe verlor das rechte Auge im September 1859 durch Stich mit einer Heugabel. Die Wunde heilte zwar mit einem Sehvermögen, dass Finger in 3 Fuss gezählt werden konnten; doch bestand Netzhautablösung und Cyclitis dauerte fort. In diesem Zustand wurde Patient der Behandlung entzogen, schonte sich nicht im geringsten und zeigte sich erst wieder, als seit mehreren Tagen schon linkerseits sympathische Iritis serosa bestand: Trübung der Iris und des humor aqueus, starre und weite Pupille und Druckvermehrung bei bedeutend herabgesetztem Sehvermögen. Dieser Zustand blieb während 6wöchentlicher strengster und eingreifendster Spitalbehandlung ohne jede Besserung. Erst jetzt wurde die Einwilligung zur Enucleation des andern Auges gegeben. Von da an trat spontane Besserung auf, so dass der Patient nach Ablauf von 14 Tagen wieder Sehschärfe 1 besass. Dieser Zustand der vollkommenen Heilung erhielt sich bis heute, trotzdem dass später ein künstliches Auge getragen wurde und heftige Conjunctivitis mit Granulationen erzeugte und trotzdem Patient im März 1877 in seinem 32. Jahre noch eine Iritis durchmachte.

Zeigt der letztere Fall auch einiges Eigentümliche, so beweist er doch wieder, dass auch bei ausgebrochener sympathischer Entzündung die Enucleation des ersterkrankten Auges sehr günstig wirken kann.

Wenn wir die gelungenen Heilungen sympathischer Entzündungen überblicken, so finden wir, dass sie nicht die Wirkung einer specifischen Therapie an dem erkrankten Auge sind. Es wurde die Enucleation des ersterkrankten Auges unternommen und unterlassen; es wurde das zweite Auge operativ, medicamentös und exspectativ behandelt und unter allen diesen Verhältnissen Heilungen beobachtet. Wir haben mehr den Eindruck eines allmäligen spontanen Erlöschens der Krankheit, als einer über die symptomatische hinausgehenden Wirksamkeit der Therapie. Es sind nicht einmal nur die besonders leichten Formen, die zur Heilung gebracht worden sind; wir finden auch die allerschwersten vertreten. Dass unter sonst gleichen Verhältnissen weniger tiefgehende anatomische Veränderungen günstiger sind, ist selbstverständlich. Vielleicht ist die von Colsman beschriebene Neuritis migrans, zu der auch ein Fall von Pflüger (Correspondenzblatt für Schweizer Aerzte 1875) zu gehören scheint, nur ein etwas ungewöhnlich auftretender erster Anfang einer Uveïtis serosa, wie wir die Iritis serosa eigentlich nennen müssen. Daher der relativ günstige Verlauf, während von anderer Seite auch Uebergang der Neuritis in die schwerste sympathische Iridochoroiditis mit unheilbarer Erblindung beobachtet wurde (siehe pag. 58).

Trotz der wesentlich nur symptomatischen Bedeutung der Therapie am sympathisch entzündeten Auge, die natürlich den subjectiven Anschauungen im einzelnen Falle grossen Spielraum lässt; trotzdem wir uns kurz so ausdrücken könnten, die sympathische Uveïtis muss genau so behandelt werden, als ob dieselbe Affection eine spontan entstandene wäre, so möchten wir doch noch einige Punkte hervorheben.

Im allerersten Beginn kann eine ausgiebige Iridectomie von Nutzen sein, indem sie die unmittelbaren Gefahren des Pupillarverschlusses und der Flächenverlöthung der Iris mit der Linse mindert; doch hüte man sich vor zu rascher und häufiger Wiederholung. Wenn die erste Iridectomie sich schliesst, so tun dies fast immer die folgenden auch; man beschleunigt ledig-

lich den Uebergang in Phthisis bulbi. Bei schon bestehender Flächenverwachsung der Iris ist die Wirkung der jetzt nur noch unvollkommen ausführbaren Iridectomie eine direkt nachtheilige; dagegen kann man jetzt manchmal mit Vorteil eine Sclerotomie ausführen, um ohne Verletzung der Uvea die glaucomatösen Zustände zu bekämpfen. Im gleichen Sinne wirken auch Punctionen der Kammer, die man eventuell wiederholen kann, öfters momentan günstig. Im Grossen und Ganzen lasse man sich nur durch die dringendste Notwendigkeit zu operativen Eingriffen bewegen.

Die Anwendung der Mydriatica und Myotica, locale und allgemeine Behandlung ist genau so einzurichten, als ob es sich um einen nichtsympathischen Process handelte; grosser Wert ist auf absolute Dunkelheit zu legen, die entschieden günstig wirkt.

Wenn nach einer langwierigen, mit äusserster Zähigkeit von Seiten des Arztes und des Patienten durchgeführten Behandlung schliesslich noch Lichtschein vorhanden und die Projection leidlich ist, so werden wir in den meisten Fällen das überhaupt Mögliche erreicht haben; doch gehört es auch nicht gerade zu den Seltenheiten, dass noch Finger in einigen Fuss erkannt werden. Ein solcher Rest von Sehvermögen kann sich ziemlich häufig Jahre lang mit geringen Schwankungen erhalten, und zuweilen haben wir die Freude, wenn Alles abgelaufen und das Auge sich seit langer Zeit völlig beruhigt hat, durch gleichzeitige Entfernung von Linse und einem grossen Stück Iris eine nicht unerhebliche Besserung zu erreichen. So gelang es vor Kurzem, bei einem Patienten, dessen sympathische Entzündung während der Behandlung des andern verletzten Auges in einer Augenklinik ausgebrochen war, nach völligem Ablauf aller entzündlichen Erscheinungen durch die genannte Operation das Sehvermögen von Finger in 1 Fuss auf Finger in 6 Fuss zu heben.

Ein derartiger Verlauf ist allerdings nicht das gewöhnliche; doch würde er sicherlich öfter erreicht werden, wenn eine consequente, rationelle Behandlung von der nötigen, oft sehr

langen Dauer durchzuführen wäre. Es mag diese Auffassung Manchem vielleicht zu sanguinisch erscheinen; doch möchte ich zu Gunsten derselben anführen, dass ich zwar eine ziemliche Anzahl von an sympathischer Entzündung Erblindeten sah, bei den allerdings nicht sehr zahlreichen Fällen, die noch mit Sehvermögen in Behandlung kamen, noch bei keinem einen absoluten Verlust desselben erlebte, wenn auch der Rest meist sehr gering war. Wenn auch die Meisten später noch vollständig erblinden sollten, so muss man doch mit dem kleinsten Rest von Sehvermögen und mit jedem Jahre, während dessen dasselbe erhalten bleibt, zufrieden sein. Da die Nervensubstanz in Sehnerv und Netzhaut relativ wenig ergriffen wird, noch nach sehr langer Dauer des Processes functionsfähig sein kann und verhältnissmässig lange wesentlich die Trübung der Medien das Sehvermögen beeinträchtigt, so wird vielleicht später, wenn wir nur die Gefahren, die durch Glaucom und Netzhautablösung dem sympathisch erkrankten Auge drohen, mindern können, die Therapie eine minder trostlose sein.

III.

THE FOVEA CENTRALIS IN MAN.

BY

O. F. WADSWORTH.

The anatomy of the fovea centralis and its immediate surroundings in man have been the subject of investigation by competent observers. Yet the delicacy of the tissues in this region is so great, and the difficulty of obtaining specimens for examination free not only from pathological but post-mortem changes so considerable, that many anatomical details must be regarded as not positively settled. This is clearly demonstrated by a comparison of the writings of different authors, in which are found variations of statement by no means always of unimportant amount. Even as to a so comparatively gross microscopical point as the width and depth of the fovea there is a great lack of sufficient and accurate data. The dimensions given by Michaelis, Müller and Henle are those which are relied upon and quoted. Indeed there would appear to be less question at present as to the minute structure of the retinal elements, than as to the thickness and mutual relations of the different layers in this part, for the determination of which sections are necessary. As to this

Schwalbe[1] says: „It is difficult to determine from sections, what is the condition of these layers at the thinnest part of the retina, since but seldom does the cut run through the exact centre of the fovea. Precisely in this regard, therefore, the most contradictory assertions are found in literature."

Further investigations, therefore, are evidently not superfluous, and I hope that the results I have obtained by the study of some sections through the fovea centralis may be not altogether without value. The eye from which these sections were made was that of a girl of four years of age, and was enucleated on account of a total staphyloma of the cornea so large as to be annoying. It was placed immediately in Müller's fluid and some weeks later transferred to alcohol. I had expected to find the retina atrophied, in some degree at least, but it proved to be microscopically quite normal. The eye was divided in the horizontal meridian. The retina was quite free from any plica centralis, a circumstance probably, in part at least, owing to the fact that the vitreous was so albuminous as to have solidified from the action of the hardening fluids employed. This coagulation of the vitreous was also of advantage in its rendering more easy the cutting of sections in situ. One of the sections has been photographed and published. (Transactions of the American Ophthalmological Society, Vol. 3, Part 1.). This section was thicker than others and did not pass so nearly through the centre of the fovea, but was more perfect over a long extent. The section from which the figure is drawn was broken off in the fovea a little to its temporal side.

As to the size of the fovea Müller[2] endorses the estimate of Michaelis ($^1/_{10}$—$^1/_5$‴) as fairly correct. Müller himself found that in one well-preserved eye the depression began 0,2 mm. from its centre in the vertical meridian, „At first very shallow, gradually sloping down more steeply".

[1] Graefe-Saemisch, Handbuch der Augenheilk. Bd. 1. S. 430.
[2] Gesammelte und hinterlassene Schriften, Bd. 1, S. 108—109.

The hollow appeared to him elongated, and this he considered in accord with Michaelis' statement, that in the child there is at this spot a line (Strich) of 1/3—1/2''' in length. He adds, „It is to me, however, more than probable that in the form of the pit, and therewith in the arrangement of the retinal elements of the part, not unimportant individual differences exist, which may depend on conditions of developement." Henle[1] gives the diameter of the fovea as 0,2—0,4 mm., and again[2] as 0,2 mm.; and Schultze[3] as 0,2 mm., „If it be determined by the size of the area occupied by the narrowest cones".

On one of my own sections, from the centre of the fovea, as shown by the divergence of the cone-fibres, to a point on the temporal side where the combined inner layers (ganglion-cell and inner granule) have an approximate width of 0,04 mm. and the thickness from internal to external limitans is 0,132 mm. the distance is 0,18 mm. On the same section, from the centre to a point on the nasal side, where the width of the combined inner layers is approximately 0,04 mm. the distance is 0,22 mm. At the latter point the distance from internal to external limitans can not be measured, as the external limitans and part of the external granule layer is wanting. On the section, from which the figure is taken, the distance from the centre of the fovea to a point, where the width from internal to external limitans is 0,132 mm., measures 0,2 mm. This is the nasal side of the fovea.

Henle[4] states that at the bottom of the fovea the thickness of the retina is not much more, often less than 0,1 mm.; Schwalbe[5] that the depth varies with the individual, and that it is not determined, how far the thinning may go.

---

[1] Handbuch der Eingeweidelehre des Menschen, pag. 636.
[2] l. c., pag. 662.
[3] Stricker's Handbuch der Lehre von den Geweben, S. 1023.
[4] loc. cit. S. 662.
[5] loc. cit. S. 429.

In my sections (fig. 2) the thickness at the centre to the external limitans is 0,1 mm., including the cones about 0,17 mm. At the central end of the capillary shown in the fig. 2, 0,376 mm. from the centre, the thickness of the retina is 0,304 mm.; at 0,555 mm. from the centre 0,333 mm.; and at 0,628 mm. from the centre 0,338 mm. — Beyond this the thickness does not seem to increase.

Where it is to be assumed that the fovea actually begins may well give rise to differences of opinion. If the limit of the fovea is to be placed where the retina first begins to thin, then the horizontal diameter is in the retina before me more than 1 mm. At the lower part of the fovea, from side to side, from the place where the walls of the depression begin to slope steeply upward, the distance is 0,4 mm. It would be unwarrantable to assert, however, that these dimensions are typical, even for the young child. It is much more probable that Müller's idea, that the form of the fovea is subject to individual variations, is correct.

The internal limiting membrane, according to Merkel,[1] is thickened to 0,003 mm. in the macula lutea, but thins again at the edge of the fovea so as at the deepest part to present the same fine line as in the rest of the retina. Schultze[2] states the limitans does not fail in the macula lutea, but is easily detached there as a resistent membrane, owing to the great decrease of the radial fibres.

In my sections the inner edge at the fovea is slightly uneven and rough. The condition of the vitreous already mentioned was very probably accompanied by a more than normally intimate adhesion between it and the limitans, and the latter, therefore, was torn away. Farther off, but still near the fovea, the limitans could be seen, but I was unable to detect any thickening.

[1] Ueber die Macula lutea des Menschen und die Ora serrata einiger Wirbeltiere, S. 12.

[2] loc. cit. S. 1017.

Müller[1] and Schultze[2] agree that no continuous layer of nerve fibres exists at the centre under the internal limitans. Müller found the striated appearance, observed when this layer is viewed from the surface, to disappear on the side of the disc at 0,25 mm., on the opposite side at 0,35 mm., upward and downward at 0,18 mm. from the centre. This agreed fairly with what he observed in sections. Henle[3] on the other hand doubts if this layer is ever wanting anywhere and refers to his figure of the fovea, in which a layer of considerable thickness is represented.

No appearance, such as Henle depicts, was to be found in my preparations. It was difficult to decide exactly, where the nerve fibres ceased to constitute a layer, but I could discover nothing that could be called such after the slope of the fovea had begun. This would make the free space somewhat larger than Müller gives it, but the discrepancy is not so great that it might not well be explained by individual variations.

The ganglion-cells in the fovea, Müller[1] states, diminish much; in a well-preserved eye near the middle there were three rows over each other. Merkel[4] and Henle[5] describe the ganglion-cells and inner granules as combining toward the middle of the fovea, and Henle makes these layers in the actual centre unite with the outer granules to a KOERNERLAGE of 0,08 mm. thickness, in which the limits of the different layers are not recognisable. According to Hulke[6] again at the centre of the fovea the ganglion-cells do not lie in a continuous band, but scattered in a double or triple series through a finely areolated meshwork of connective tissue.

[1] loc. cit. S. 111.
[2] loc. cit. S. 1022.
[3] loc. cit. S. 668.
[4] loc. cit. S. 13.
[5] loc. cit. S. 667.
[6] On the anatomy of the fovea centralis of the human retina. Philosophical Transactions. Vol. 157, p. 112.

In my sections, for a distance of 0,2 mm. from the centre of the fovea the ganglion-cells and the cells of the inner granule layer (GANGLIÖSE, Henle) form together a layer, in which the cells of the two layers are indistinguishable from each other. This layer is for the greater part of the distance, 0,2 mm., not more than 0,025 mm. in thickness, perhaps less. Its posterior limit is not so sharply defined and even, as to justify the assertion that it has much less width than 0,025 mm. Before reaching a point 0,2 mm. from the centre, however, the combined layer begins very gradually to thicken, and from this point it widens rapidly, while the ganglion-cells and cells of the inner granule layer become distinguishable, but for 0,05—0,01 mm. more no distinct boundary between ganglion-cells and granules exists, and only near 0,03 mm. from the centre of the fovea does the inner molecular (GRANULIRTE) layer appear. At 0,35 mm. from the centre the thickness of the ganglion-cell and inner granule layers, with the beginning of the inner molecular layer, is 0,13 mm. Here the ganglion-cell layer and inner granule layer have each about the thickness of 0,06 mm., still, the contiguous borders of these two layers are not yet distinct, and even here cells of the inner granule layer seem to lie in the molecular layer. Farther yet toward the disc the ganglion-cell layer increases somewhat; on the temporal side it barely exceeds 0,06 mm. At the centre of the fovea there is hardly a distinct boundary between the combined layer of ganglion-cells and inner granules and the layer of outer granules, the latter reaching forward close to the inner layers.

The inner molecular layer, Henle,[1] Hulke[2] and Merkel[3] agree, is wanting at the central part of the fovea. Müller[4] also states that in a small spot at the centre it wholly or nearly disappears. At the edge of the fovea he found it often

[1] loc. cit. S. 667.
[2] loc. cit. S. 112.
[3] loc. cit. S. 13.
[4] loc. cit. S. 111.

somewhat thicker, but only in small degree, never more than 0,045 mm.

I find this layer to first appear at 0,25—0,3 mm. from the centre of the fovea. At first it is indistinctly defined against the ganglion-cells on one side and the inner granules on the other, and even at 0,5 mm. from the centre, where it has in general a width of 0,02—0,025 mm., its posterior edge is quite irregular. Still farther on its width is about the same or slightly greater.

The inner granule layer, according to Müller,[1] increases toward the edge of the macula lutea, in the macula there are 9—10 rows of granule-cells, but in the fovea the layer thins without absolutely disappearing. Hulke[2] states that at the centre of the fovea this layer is very thin and not clearly separated from the ganglion-cell layer; Merkel[3] and Henle[4] that it combines with the latter layer at the middle of the fovea.

With the latter statement my observations agree. For a distance of 0,2 mm. from the centre the inner granule-cells and ganglion-cells are not distinguishable and the combined layer is about 0,025 mm. thick. At 0,3 mm. from the centre the inner granule layer has attained a thickness of about 0,05 mm.; from this point it increases somewhat in thickness; at 0,5 mm. from the centre it is 0,06—0,07 mm., but its anterior border is here irregular and its thickness, therefore, not always the same. Farther from the centre it becomes a little narrower.

The outer molecular layer Merkel[5] finds absent at the thinnest part of the fovea; Henle[6] absent so far as the fibres of the outer fibre layer run in the plane of the retina.

As regards this layer I am unwilling to make any positive assertion. It seemed to be possible to trace it to about

[1] loc. cit. S. 110.
[2] loc. cit. pag. 112.
[3] loc. cit. S. 13.
[4] loc. cit. S. 667.
[5] loc. cit. S. 13.
[6] loc. cit. S. 667.

0,2 mm. from the centre, but for some distance it was exceedingly thin.

The outer fibre layer, according to Henle,[1] is 0,03—0,04 mm. thick, but wanting[2] in the centre of the fovea. Merkel[3] assserts that a very thin layer of cone-fibres always exists between the combined inner layers and the outer granule layer. Müller[4] describes this and the outer molecular layer together as the inter-granule (ZWISCHENKÖRNER) layer, and states that it increases in thickness from beyond the macula lutea to its outer part, then diminishes somewhat.

At 0,5—0,6 mm. from the centre of the fovea I find the outer fibre layer 0,08 mm. thick; at 0,35 mm. it is still nearly 0,07 mm. More toward the centre it narrows, at first slowly, then more rapidly, till at the centre no distinct layer exists.

As regards the outer granule layer decidedly contradictory statements have been made. Hulke[5] says that owing to the peripheral situation of the outer granules belonging to the central cones, this layer is absent from the centre of the fovea. It begins at a short distance from this latter, attains its maximal thickness near the foveal edge, then decreases gradually, and again increases toward the edge of the macula. Müller[6] could in the outer part of the macula follow the thinning of the outer granules till there were only 4—5 rows, with a thickness of the whole layer of about 0,03 mm. Merkel[7] states that the outer granule layer thickens in the fovea while all other layers diminish. Henle[8] states that there are places in the middle where this layer is but 0,02 mm. and less, and only 2—3 rows, or even one. „Here it is evident, that the fibres do not come from the granules." In the actual middle this layer unites with the inner granule and ganglion-cell layers

[1] loc. cit. S. 663.
[2] loc. cit. S. 667.
[3] loc. cit. S. 13.
[4] loc. cit. S. 110.
[5] loc. cit. pag. 110.
[6] loc. cit. S. 110.
[7] loc. cit. S. 13.
[8] loc. cit. S. 666, 667.

to form a KÖRNERLAGE 0,08 mm. thick, in which the limits of the various layers cannot be recognised.

In my sections the outer granule layer thins, as it approaches the fovea, till near and opposite the edge of the slope it contains only 4—5 rows of granules and for a considerable distance is only about 0,03 mm. thick, a little less here and there. But in the fovea it becomes much thicker, and near the centre attains nearly double the above width. At the centre the granules reach to the combined inner layer, and are separated from the latter by no distinct boundary. Here, however, the granules are no longer arranged so closely together as elsewhere, but are more scattered, with intervals which are filled by the cone-fibres. All along the deepest part of the fovea, also the granules do not lie close to the internal limitans, and at the centre especially is the interval between the latter and the outermost granules, an interval occupied by the cone-fibres, well marked.

In agreement with Schultze[1], but in opposition to the statement of Merkel[2] and the figures of Henle[3] and Hulke[4], I find a distinct curving forward of the external limitans at the fovea. The curve appears to begin more than 0,3 mm. from the centre.

The dimensions of the cones at the fovea given by Schultze[5] may probably be accepted as correct. Sections of hardened retinas are not the most favorable means for determining this point. My measurement of the cones at the centre, however, gave a diameter of very nearly 0,0025 mm. the same as found by Schultze[5] on hardened specimens. The length I found to be some 0,07 mm. At what distance

[1] Archiv für Mikroskopische Anatomie, Bd. 2. S. 229.
[2] loc. cit. S. 13.
[3] loc. cit. S. 663.
[4] loc. cit.
[5] Stricker's Handbuch. S. 1023.

from the centre rods begin to be present I could not determine with accuracy, at least for 0,35 mm. none could be perceived.

All writers on the subject are unanimous in the statement that the centre of the retina is free from blood-vessels. Yet there are no definite data as to the precise relation of the free space to the fovea. Entoptic observations or examination of injected specimens allow an approximately exact estimate of the size of this space, but, until it is settled that there is a definite and fixed size to the fovea, neither of these methods can be relied on to decide just how far into the fovea vessels may extend. In two of my sections capillaries are distinctly to be seen nearer the centre than the point, where the slope of the fovea begins, the nearest being 0,376 mm. from the centre. (compare fig. 2.) These appear in longitudinal section, and it is very improbable that they are the most central ones. Transverse section of a capillary might readily escape observation. By the aid of an eleven immersion (Hartnack) I thought I could detect sections of one or two vessels considerably nearer the centre than those above referred to, but could not feel absolutely certain of the fact. It seems not unlikely that capillaries do extend well up to the junction of the ganglion-cell and inner granule layers. Such a disposition of vessels in the retina, I have described, would give a free area of 0,45—05 mm. diameter and be in practical accord with Nettleship's[1] drawing of an injected specimen, as well as with Lebers[2] entoptic observations and my own.

[1] Ophthalmic Hospital Reports Vol. 8, pag. 260, Note on the retinal vessels of the yellow spot region.

[2] Archiv für Ophthalmologie, Bd. 26, Heft 2, S. 134.

IV.

SUR L'ACTION DE L'IRIDECTOMIE DANS L'HYDROPHTHALMUS CONGENITUS.

PAR

MARC DUFOUR.

Bien que cette petite étude ait un but plus spécialement thérapeutique, je me vois forcé, pour délimiter mon sujet, de définir la forme pathologique que j'ai en vue, ce que je ferai aussi brièvement que possible.

Autrefois, et il y a vingt ans encore, on confondait volontiers dans un même chapitre les cas assez rares, mais très-caractéristiques, de dilatation de la cornée et du bulbe, connus plus spécialement sous le nom d'hydrophthalmie, avec des iridochoroïdites intra-utérines accompagnés d'extension du bulbe et de produits pathologiques dans la pupille, avec la cornée globeuse pellucide, voire même avec le keratoconus et certains staphylômes. Si l'on remonte enfin au commencement du siècle, à Scarpa, on a l'impression, que sous le nom d'hydrophthalmie, l'auteur comprend toute augmentation du bulbe, qu'elle vienne d'une affection néoplasique, gliôme, sarcôme etc., ou d'une hydrophthalmie vraie.

C'est aux observations exactes et sagaces faites par le Prof. Horner, sur les malades de sa clinique, reprises, com-

parées et discutées par W. de Muralt dans sa dissertation inaugurale, que nous devons d'avoir une distinction très-exacte entre ce qui est la vraie hydrophthalmie, et d'autres états qui n'ont qu'une analogie apparente, comme l'irido-choroïdite intra-utérine. C'est à elles également que l'on doit affirmé et définitivement établi le symptôme le plus constant et peut-être le plus important au point de vue pathogénique: l'augmentation de la pression intra-oculaire.

Assurément on avait remarqué depuis longtemps que les staphylômes s'accompagnaient souvent de tension augmentée, que les cornées coniques en étaient exemptes, que les cornées globeuses, au contraire, en étaient quelquefois atteintes, mais ces faits n'avaient pas pris un caractère de fixité et de constance propres à délimiter l'espèce pathologique, et c'est avec raison que M. M. Horner et de Muralt distinguent comme une forme pathologique différente la cornée globosa pellucida, vu qu'elle présente ce caractère constant de n'avoir pas la tension augmentée, dans le cortège de ses symptômes. Que celle-ci soit un état antérieur à l'hydrophthalmie et capable de s'acheminer à ce dernier état par des tractions irritantes sur les nerfs ciliaires, c'est à discuter.

Cet état pathologique serait donc ou différent ou antérieur par rapport à l'hydrophthalmie. Personnellement je crois que c'est un état différent, mais enfin je reconnais qu'il faut attendre d'autres recherches avant de conclure définitivement.

Les cas donc qui sont l'objet de cette petite étude, sont des cas d'hydrophthalmie stricte, dont l'ensemble des symptômes forme un tableau, qui, pour n'être pas très-fréquent, est cependant présent à l'esprit de tout ophthalmologiste.

Cornée augmentée dans toutes les directions, claire, à reflet bleu-grisâtre, ou opalescente, la chambre antérieure très-profonde, l'humeur aqueuse très-limpide, l'iris étalé très-peu mobile, la pupille de moyenne grandeur, enfin, et ceci est dans les cas que j'ai observés, aussi constant que dans les cas de M. Horner, la pression intra-oculaire est augmentée et

devient même quelquefois excessive, dans tous les cas, où il est possible de voir le nerf optique on constate l'excavation glaucomateuse.

Les cas de la pratique de M. Horner, que le Dr. W. de Muralt a publié dans sa thèse, paraissent extrêmement probants. Le fait capital c'est l'augmentation de pression. Que celle-ci soit primaire et distende la cornée, ou qu'elle soit secondaire, c'est un point de vue de traitement fort peu important. Cette augmentation amène d'une façon certaine la cécité, il faut donc la combattre.

La combattre c'est pratiquer l'iridectomie.

Je fais suivre maintenant ce court exposé des observations suivantes:

OBSERVATIONS.

I. HYDROPHTHALMUS CONGÉNIT. IRIDECTOMIE O. D. PROBABLE AMÉLIORATION. DECOLLEMENT DE LA RETINE TARDIF.

1) Louis E., 7 ans, est atteint d'hydrophthalmie aux deux yeux.

C'est dans les premiers mois seulement et non immédiatement après la naissance, que les parents ont été frappés de la grosseur des yeux de l'enfant. — L'oeil droit était plus gros et avait un reflet légèrement bleuâtre, — le trouble de la cornée va en augmentant peu à peu. Quand l'enfant se présente, il a l'oeil droit atteint de dilatation cornéale excessive, le diamètre horizontal est de 19 mm, le diamètre vertical égal, ou légèrement moindre, la cornée opalescente au milieu et au bord interne, la pupille large, presque immobile, et en tout cas, paresseuse; enfin la pression est augmentée et appréciée à T = + 3.

Bien que le reflet de la cornée soit très-marqué en gris-bleuâtre, il est cependant possible d'examiner cet oeil à l'ophthalmoscope, excavation glaucomateuse très-marquée et nacrée au fond. Malgré cela l'enfant peut encore lire de gros caractères à distance, Vision $^1/_{10}$. Le champ visuel parait obscur en dedans, l'enfant répond difficilement sur ce point.

Oeil gauche extension de la cornée, qui est toute transparente: diamètre horizontal 12 mm. Chambre antérieure profonde, limpide; iris peu mobile. A l'ophthalmoscope milieux très-clairs. Excavation du nerf optique prononcée, les vaisseaux forment tous un coude au bord de la papille. Tension augmentée est appréciée à + 1.

Cet oeil a une Vision assez bonne = $^1/_2$. L'enfant peut lire aussi de près et lit facilement.

Il n'y a pas d'autres cas semblables dans sa famille, les parents ont de bons yeux. Il n'y a pas eu de glaucôme dans les ascendants, ni dans les proches parents. Pas de consanguinité des parents.

Sur l'avis des parents, que l'oeil droit allait en s'obscurcissant et en grandissant toujours davantage, persuadé d'ailleurs que cet oeil marchait à une perte absolue, et que l'état était progressif, je pratique l'iridectomie avec le concours de Mr. le Dr. Recordon. Opération faite en dehors et en bas pour plus de facilité. Chloroforme, opération rapide et normale, l'humeur aqueuse ne s'écoule pas trop rapidement, et l'iris fait immédiatement un prolapsus, qui est exactement excisé. La plaie sclérale à 7—8 mm de longueur.

Cette plaie se guérit très-lentement, elle reste béante au milieu, laissant voir une substance transparente, qui nous parait être la zonula retenant le corps vitré. Cependant la chambre antérieure est rétablie au bout de 4 jours, mais la plaie est encore ouverte fort longtemps. elle se ferme lentement à partir de ses deux extrémités, et elle n'est fermée entièrement que trois semaines après l'opération.

Malgré le retard de cicatrisation, pas de cicatrice cystoide, pas d'inflammation, le bandage compressif est tenu jusqu'à cicatrisation complète.

Dès le 3me jour, où je regarde la cornée, celle-ci paraît plus transparente, cependant elle est encore un peu opalescente sur la moitié de sa surface quand on ôte le bandage. Le malade voit comme avant. Tension plutôt un peu inférieure à la normale.

Je revois le malade deux ans après. La cornée est redevenue absolument limpide, pas trace d'opalescence, la cornée est un peu diminuée en diamètre, 17 mm, chambre antérieure toujours très-profonde. Un des angles du sphincter est adhérent à la capsule du cristallin, sauf cela aucune anomalie.

Fonctions: Grande amélioration de la vue. Il accuse vision = $^1/_2$ et lit Galezowski 2 à 6 pouces. A l'ophthalmoscope l'excavation est encore très blanche, le corps vitré très-clair.

L'oeil gauche est resté le même.

Depuis lors je ne vois plus cet enfant jusqu'à ces dernières semaines, où je le fis revenir.

Agé maintenant de 16 ans il se déclarait trés-content, et me disait la satisfaction de ses parents, qui trouvaient toujours son oeil très-clair et plus petit; quel ne fut pas mon étonnement de constater alors un ballottement énorme du cristallin et de l'iris et un reflet grisâtre venant du fond de l'oeil.

Le malade voit les doigts seulement à 1 pied et seulement dans le champ visuel inférieur.

L'examen de l'oeil montre un décollement étendu de la rétine en bas, en dedans et en dehors, mais surtout dans les deux premières directions. Le cristallin, dont le bord apparaît très-bien dans la pupille et surtout dans le colobome, est dans une oscillation permanente avec l'iris auquel il tient par une adhérence.

La cornée est absolument transparente, diamètre de la cornée 17 mm, de la pupille 10 mm, largeur de la pupille artificielle 9 mm, cicatrice invisible, T = — 3, — Aucune douleur.

Oeil gauche. Diamètre horizontal 12 mm. La pupille réagit bien, sans réagir très vivement. T est normal. L'excavation est encore indiquée par un léger coude des vaissaux.

Fonctions. E. V 3/4. Champ visuel libre.

2) Camille W., 6 mois, demeurant à Lausanne (14 Avril 1875).

Cet enfant n'a rien présenté de particulier aux yeux après sa naissance. Les parents affirment que les yeux étaient de grandeur et d'aspect normaux. L'enfant est chétif, et les fontanelles paraissent très-larges. Les parents prétendent n'avoir remarqué une modification à l'oeil qu'il y a 10 jours environ. Cet oeil est devenu plus gros et plus trouble. Injection épisclerale légère, larmoiement.

A l'examen on voit que la cornée est notablement agrandie, agrandie surtout dans le sens horizontal. Mesure difficile, approximativement 14 mm de diamètre horizontal. La cornée est toute opalescente et non pas à la surface seulement, mais dans son épaisseur, cependant à la lumière oblique on voit la chambre antérieure limpide, la pupille moyenne et immobile. Impossible de rien voir au fond de l'oeil à cause du trouble de la cornée Tension excessive + 3 au moins.

L'enfant paraît souffrir, est fort agité la nuit, et c'est comme atteint d'une inflammation que le médecin traitant envoie cet enfant à l'hopital ophthalmique. Il y entre avec sa mère le 13 Avril 1875; l'oeil droit est absolument intact et normal.

Jugeant qu'il y avait là une hydrophthalmie en voie de formation, ou en d'autres termes un glaucome à forme assez aiguë, je me décidai à pratiquer l'iridectomie sans retard.

Elle fut faite le 15 Avril, à gauche, en bas. J'eus l'imprudence de ne pas chloroformer l'enfant, pensant qu'en liant les bras au corps comme pour l'opération du bec de lièvre, il pourrait toujours être assez immobilisé pour n'être pas gênant.

Opération très-difficile, mouvements violents du petit malade. Plaie

de 6 mm environ. L'iris se déchire dans la pincette, doit être excisée en deux fois. La pupille est irrégulière, cependant, en definitive, il ne reste rien d'incarcéré. J'ouvre l'oeil le 2 me jour. Changement complet de l'organe. La cornée est devenue plus petite et plus transparente. Le lendemain cette différence est encore plus accusée. Le changement dans la grandeur du bulbe est excessif, on croirait que ce n'est pas le même oeil. J'apprécie à au moins 3 mm la diminution du diamètre cornéal, la mesure n'en peut pas être faite à cause de l'excessive agitation de l'enfant. La chambre antérieure n'est pas retablie le 3 me jour et la plaie n'est point fermée.

La pupille artificielle apparaît aujourd'hui d'un noir de jais; elle était à peine visible le jour de l'opération à cause du trouble cornéal, et aujourd'hui elle a l'aspect d'une iridectomie ordinaire dans un oeil à cornée limpide.

J'avais fait ces constatations lorsque l'enfant prend des symptômes cérébraux et meurt en mon absence le 19 Avril après 2 heures de convulsions, m'a-t-on dit. Il ne fut malheureusement pas possible d'examiner l'oeil.

Cette histoire de maladie, si brusquement, et si déplorablement terminée, est cependant très-instructive par l'arrivée et la disparition rapide, soit de l'opalescence, soit de l'extension de la cornée. Je n'aurais jamais cru possible, si je ne l'avais pas vu moi-même, que l'arrivée de la tension glaucomateuse ou sa disparition pussent influencer aussi rapidement la cornée d'un enfant dans sa dimension et dans sa transparence.

Je reviendrai plus tard sur quelques remarques que ce cas me suggère.

3) Elise M., 3 ans, 18 Février 1875.

Présente à l'oeil droit une dilatation considérable de la cornée, celle-ci est opalescente et l'enfant ne paraît pas voir clair de cet oeil.

L'oeil gauche est encore plus trouble; cornée étendue et recouverte d'un large et épais leucôme. Pression intraoculaire T + 2.

L'enfant avait des yeux semblables dès le moment de la naissance.

Iridectomie pratiquée à droite le 28 Janvier 1875. Opération faite en dehors. Plaie normale. L'iris ne se présente pas à la plaie, et il faut le chercher avec la pincette qui la déchire et ne l'amène que partiellement. Excision de la partie saisie, guérison lente, mais sans inflammation. La tension redevient normale, mais la cornée ne s'éclaircit pas de sorte que l'enfant garde seulement la sensation de lumière.

4) Enfant C., 4 mois. Magny (Doubs).

Hydrophthalmie aux deux yeux. Les yeux étaient déjà grisâtres gros à la naissance Cependant comme dans les jours suivants l'enfant a été atteint

de blennorrh. neonator., il est difficile de dire si l'impression des parents est juste.

A l'examen du 15 Mai 1875, à droite la pupille est encore visible dernière une cornée fort trouble et agrandie dans toutes les dimensions. Chambre autérieure profonde. Pupille large et immobile.

A gauche la pupille n'est pas visible à cause d'un leucôme épais de la cornée.

T = + 3 aux deux yeux.

Opération au chloroforme le 24 Mai 1875.

Iridectomie d'abord à l'oeil gauche. Ici il n'y a rien à perdre car l'opacité de la cornée est excessive. Incision normale. L'iris apparaît d'abord, puis se retire de nouveau. Je vais le chercher avec des pincettes; celles-ci ne la ramènent pas. En revanche le corps vitré apparaît immédiatement dans la plaie et se met à sortir en repoussant probablement l'iris en arrière. Opération interrompue ici.

Séance tenante on opère à droite. Incision normale. L'iris se présente tout de suite à la plaie, elle est saisi et normalement excisée.

Guérison de la plaie sans inflammation. La guérison est lente; quinze jours après cependant la plaie est fermée et l'oeil droit guéri. Tension normale. L'iridectomie est visible à travers le trouble de la cornée. Celui-ci n'est pas sensiblement diminué jusqu'au départ de l'enfant. L'oeil gauche est resté très-mou et opaque.

5) Clément L., 8 mois. Haute-Savoie entre à l'hopital ophthalmique le 12 Mai 1881.

La mère ne sait pas dire si l'enfant avait les yeux positivement malades dès la naissance, elle croit bien se rappeler qu'ils étaient un peu grisâtres et ternes, mais cependant elle n'en fut pas inquiétée, à 3 mois eczema de la face; — pendant 4 semaines l'enfant a la face tuméfiée et probablement l'oeil fermé. Quand il rouvre les yeux, ceux-ci frappent par leur grosseur et leur teinte grise.

L'enfant suit la lumière, regarde la fenêtre mais ne fixe rien exactement. L'oeil gauche est le plus opaque, on ne distingue la pupille que par un faisceau de lumière latérale.

Le 28 Avril hydrophthalmie aux deux yeux, cornées très-grandes et très-opalescentes T = + 2 au moins de chaque côté. A mon examen l'enfant ne paraît pas suivre la lumière, cependant la mère affirme qu'il voit même de gros objets de l'oeil gauche tout au moins.

Pendant 15 jours on instille de l'ésérine dans chaque oeil. Sur ce, il semble que le trouble des cornées diminue, mais bien que ce soit l'im-

pression des parents, cela n'est pas assez évident pour pouvoir être affirmé comme un fait. La tension ne me paraît pas diminuer.

Aussi voyant que la pression intraoculaire restait la même je pratique l'iridectomie sur l'oeil le plus mauvais, l'oeil droit. Iridectomie le 12 Mai 1881. Couteau lancéolaire très-étroit, plaie de 4—5 mm seulement. On ne peut faire présenter l'iris, il faut aller la saisir à la pincette. Amenée au dehors elle est excisée. Le coup de ciseau qui coupe l'iris enlève en même temps un bord très-mince de la lèvre interne de la plaie sclératicale $^1/_4$—$^1/_2$ mm à peu près.

Je note cela à cause de la cicatrisation lente qui est la règle en pareil cas. Pansement-Salycilé humide. Enfant très-agité. Pas de réaction inflammatoire. Le 14 Mai Mr. le Dr. de Gärtner de Stuttgardt qui avait été présent à l'opération constate avec moi un éclaircissement notable de la cornée laquelle paraît aussi un peu plus petite. La pupille est très-visible. La plaie est ouverte. Le 16 Mai état analogue. Pas trace d'inflammation. Le 19 Mai la chambre antérieure est rétablie quoique la plaie soit encore ouverte. Examen détaillé très-difficile à cause des mouvements de l'enfant pendant le bandage.

L'enfant quitte le 2 Juin. Cornée plus claire. T = + 1.

J'ajouterai à ces cinq observations de cas opérés, encore trois autre cas d'enfants qui n'ont pas été opérés parcequ'après quelques semaines d'observation l'état paraissait stationnaire. Deux de ces cas reçurent systématiquement des instillations d'éserine et parurent s'en bien trouver. Le troisième ne reçut rien. Cependant comme je ne pus pas suivre ces enfants d'année en année, je ne saurais affirmer que leur état eût été absolument stationnaire. Le fait est qu'ils ne revinrent pas.

Voilà donc une série de huit cas présentés ici au point de vue de la thérapie. Je retiendrai surtout ceux qui ont subi l'opération.

Assurément, le résultat final n'est pas brillant. Il se compose de deux résultats immédiatement bons. Mais l'un de ces deux se gâte au bout de quelques années, et l'autre m'est resté inconnu dans son état actuel. Deux autres sont restés dans le même état; le dernier est mort.

Il ne m'est donc pas possible, d'après ces quelques opérations, de recommander bien chaudement le mode que j'ai suivi. Les résultats définitifs n'ont procuré qu'une satisfaction

théorique. Mais les résultats immédiats et en particulier les effets de l'opération sur un certain nombre de symptomes importants, sont fort intéressants. Je veux les relever ici.

Action sur la pression intra-oculaire.

Dans tous les cas l'exagération de la pression à été supprimée, ainsi que l'on pouvait s'y attendre avec une quasi certitude. D'abord elle est immédiatement levée par l'évacuation d'une grande quantité d'humeur aqueuse, puis par la durée remarquablement longue de la cicatrisation de la plaie. Dans les cas qui ont vécu, la plaie a mis à se fermer un temps variant de 10 à 21 jours, et elle ne s'est cicatrisée qu'à partir de ses deux extrémités.

En outre la pression est restée basse après la cicatrisation de la plaie. Enfin chez celui que je croyais d'abord être mon plus beau succés la pression est aujourd'hui, huit ans après l'opération, bien au dessous de la normale, — ramollissement qui coïncide avec un décollement rétinien.

Pas un des cas n'a vu la pression primitive se reproduire après la cicatrisation de la plaie.

On peut donc admettre que, de ce fait, l'action délétère sur la papille optique serait supprimée.

Action sur la grandeur de la cornée.

L'opération tend positivement à diminuer la grandeur de la cornée. Dans l'observation I la diminuation sans être très-grande était évidente, et tout dernièrement encore lorsque je revis ce malade, il était charmé de son résultat final autant que j'en étais désolé, parce que, me disait-il, „tout le monde est d'accord que son oeil est plus clair et bien moins gros qu'auparavant".

Mais nulle part l'intervention n'eut un effet plus frappant sur la grandeur de la cornée que dans l'observation II. Ici les dimensions changèrent en quelque sorte sous nos yeux; et n'eût été la difficulté de mesurer exactement l'oeil nouvellement opéré d'un si petit enfant, je pourrais apporter ici autre chose qu'une appréciation. C'est que l'extension était récente

et qu'elle avait un caractère inflammatoire; c'etait le tableau d'un glaucome subaigu avec la dilatation cornéale en plus.

Dans l'observation V la cornée a diminué aussi neuf jours après l'opération. J'apprécie cette diminution à 1/10 un 1/20 du diamètre antérieur. La chambre antérieure est d'ailleurs rétablie, mais la plaie sclérale est encore un peu béante sur 2—3 mm. La zonula paraît fermer la plaie.

Action sur le trouble de la cornée.

Cette action est évidente. Dans l'Obs. I l'opalescence qui n'était pas légère et n'aurait pas permis de voir la pupille si l'oeil avait été placé en pleine lumière, — disparut peu à peu après l'opération. Trois semaines après elle était très faible et la pupille artificielle apparaissait d'un noir de jais. Deux ans aprés elle était absolument nulle et c'est à cette disposition surtout que j'attribuai l'amélioration remarquable de la fonction. On pourrait aussi explorer le fond de l'oeil à l'ophthalmoscope et voir les moindres détails aujourd'hui encore. Huit ans aprés, la transparence est absolue, malgré un trouble nutritif de bulbe aussi important que l'est le décollement. Le cristallin lui-même tout mobile qu'il est, reste très-transparent.

Dans l'obs. II l'éclaircissement de la cornée fut plus remarquable encore. Il se fit dans l'espace de deux jours et cette rapidité nous permettra, me semble-t-il, de nous faire une idée positive sur les causes de cette opalescence. J'en dirai quelques mots plus loin. Le jour qui précède la mort de l'enfant W., la cornée toute différente dans sa dimension, paraissait être quant à sa transparence, une cornée quasi-normale.

Dans les cas III et IV l'opacité plus ancienne, déjà établie, voire même leucomateuse ne disparut pas. Dans le cas V l'opalescence avait diminué trois jours après l'opération (et cela fut remarqué aussi par M. le Dr. de Gärtner) quoiqu'elle eût duré au moins quatre mois. On remarquera donc que le trouble de la cornée est d'autant plus influencé par l'opération que ce trouble est plus récent, et d'une plus rapide venue.

Cette rapidité de disparition me paraît exclure toute prolifération ou immigration de cellules comme cause de l'opacité. Celle-ci peut difficilement dépendre de la plus ou moins grande richesse en eau des tissus de la cornée.

En effet la transparence complète d'un organe aussi compliqué, composé d'autant de lamelles et d'éléments que l'est la cornée, ne peut s'expliquer que par une adaptation tout-à-fait parfaite des éléments les uns aux autres. La moindre désagrégation doit donc enlever la transparence.

Mr. Ranvier en donne dans des leçons récemment publiées[1] un exemple très-joli: „Voici un bloc de verre; il est parfaitement transparent. Nous le brisons de manière à le réduire en un grand nombre de fragments que nous recueillons dans un verre à expérience; ils forment une masse opaque. Nous ajoutons de l'eau, nous rendons à cette masse une partie de sa transparence. Pour qu'elle devienne absolument transparente, il faudrait faire pénétrer entre ses divers fragments, du baume de Canada dont l'indice de réfraction est à peu près celui du verre ....

..... ou bien replacer les fragments dans leur ordre de manière que leurs surfaces fussent en contact parfait. La transparence serait dès lors aussi complète que si le bloc était tout d'une pièce, etc."

Or, il est bien facile de comprendre qu'une cornée qui cède facilement à la pression et qui s'étend excentriquement doit subir dans les mailles de ses tissus de très-petits déplacements dans la position relative de ses éléments, et ces petits déplacements suffisent, cela est prouvé, à troubler la transparence. — Or, que la pression cesse, — l'arrangement primitif des éléments reparaît et avec lui la transparence. Ceci d'ailleurs n'exclut pas absolument l'hypothèse de Knies que la filtration de l'eau se faisant à travers la cornée quand l'espace de Fontana est fermé, que cette filtration, dis-je, doive amener facile-

[1] Ranvier. Leçons d'anatom. générale. Paris 1881. p. 99.

ment des opacités dont la cause serait par exemple l'écartement des lamelles.

Mais j'incline à penser que l'opalescence de la cornée a bien sa raison dans l'extension suite de pression et cela pour les motifs suivants:

a) parce que l'expérience apprend que la pression sur la cornée la trouble plus que la dessiccation;[1]

b) parce qu'elle arrive d'autant plus vite que la cornée s'étend plus rapidement;

c) parce qu'elle disparaît avec la disparition de l'extension.

d) parce qu'enfin elle ne disparaît guère si l'extension a duré assez longtemps pour que le nouvel état puisse sembler établi.

Il y a donc au moins trois symptomes d'une importance capitale qui sont fortement influencés par l'iridectomie. Celle-ci, en revanche, expose aux inconvénients suivants qui sont aussi des dangers et qu'il faut signaler:

1. La plaie reste béante fort longtemps et bien que je n'aie eu aucune cicatrice cystoide je comprends à la longueur de la guérison que celle-ci puisse être traversée par bien des vicissitudes.
2. La Zonule de Zinn étant atrophiée ou extrêmement faible, il peut y avoir un prolapsus du corps vitré;
3. le départ d'un volume important d'humeur aqueuse et sa sortie rapide expose à des hémorrhagies choroïdiennes et rétiniennes.
4. Enfin même les cas très-bien réussis comme l'obs. I exposent à subir plus tard un accident aussi grave que le décollement rétinien.
5. Je n'ai jamais vu de suppuration quoique l'opération soit pratiquée surtout sur de petits enfants qui ne gardent guère l'immobilité désirable.

Ces inconvénients sont de nature à faire réfléchir avant

[1] Ranvier, loc. cit.

de pratiquer l'iridectomie cependant ils ne me paraissent pas de nature à l'interdire absolument. Je crois en particulier qu'arrivant dans une hydrophthalmie à l'état naissant elle serait suivie d'un résultat excellent.

Pour indiquer brièvement les précautions que me suggère la petite série d'observations, dont j'ai rendu compte, je dirai ceci, la plaie sclératicale sera plutôt petite que très-large. L'iris tend à s'engager dans la plaie et le colobome obtenue était toujours un peu plus grand que celui que je cherchais. C'était le cas en particulier de Louis C. (obs. I) et il se pourrait que cette large lacune dans le sphincter de l'iris eût favorisé la mobilité du tout et le décollement ultérieur.

L'humeur aqueuse tend à s'échapper très vite, la cornée étant mince; — donc, raison de plus pour opérer lentement et éviter une large incision.

La zonula peut se rompre facilement surtout s'il faut pénétrer dans la chambre antérieure avec la pincette.

La plaie se guérit très lentement, des angles vers le milieu et cela nécessite un bandage prolongé. Le pansement antiseptique est de nature, semble-t-il, à écarter les complications qui pourraient résulter de cette longue période de cicatrisation.

Il convient en terminant cette petite étude de dire un mot sur la nature même de cette affection. Et d'abord tous les cas que j'ai observés confirment absolument les constatations de Horner que W. de Muralt reproduit dans son travail. Tous ces cas ont la tension augmentée, presque tous ont l'opalescence de la cornée, la paresse de l'iris; et quand on peut l'examiner, l'excavation du nerf.

Il y a donc évidemment un état glaucomateux avec l'hydrophthalmie. Cet état est-il primaire ou consécutif? Sans se prononcer définitivement, W. de Muralt et je le crois Horner tendaient il y a dix ans à le considerer comme secondaire et dépendant d'une traction des nerfs ciliaires.

C'est une idée que l'on peut soutenir et qui trouve son principal appui dans l'examen des cas de glaucome secondaire ensuite des tractions issues d'une cicatrice, adhérences etc. Cependant le cas du petit W. (obs. II) montre qu'en tout cas le glaucome peut n'être pas secondaire, — ici, il était primaire, n'atteignait encore qu'un seul oeil, avait acquis en quelques jours tous les symptômes du glaucome subaigu avec l'hydropthalmus en plus.

On peut donc dire sans faire erreur que si le glaucome subaigu se déclare chez un petit enfant, il apparaît avec tous les caractères que nous sommes habitués à voir dans l'hydrophthalmus congenitus.

De là, à conclure que ceux-ci aussi doivent être attribués à des glaucomes survenus dans la période intra-utérine ou dans les premiers mois de la vie, il n'y a qu'un pas.

L'hydrophthalmie congénitale serait ainsi un glaucome intra-utérin ou de la première enfance.

Je ne vois, à cette synthèse, d'objection que sur deux points. L'un, c'est que la position de l'iris paraît rendre improbable l'occlusion de l'espace de Fontana que Knies a établi comme quasi-caractèristique du glaucome. Mais on ne peut pas donner grande valeur à cette objection tant qu'un oeil atteint d'hydrophthalmie n'a pas été examiné anatomiquement.

L'autre, c'est que la chambre antérieure dans ces cas d'hydrophthalmie est toujours profonde, l'iris nullement poussé en avant comme dans les cas de pression augmentée chez les adultes. Je crois que l'affaiblissement de la zonula de Zinn qui résulte de la dilatation de l'ouverture sclérale, les lacunes peut-être de la zonula permettent aux pressions de s'équilibrer absolument de façon à laisser à l'iris sa position normale.

Il serait d'ailleurs très-plausible qu'une tension exagérée survenant sur des tissus en voie de formation, — ce fussent la partie antérieure de la sclera et la cornée qui cédassent les premières à la pression, tandis que la papille optique résisterait plus longtemps.

C'est un fait déjà affirmé autrefois par A. de Graefe et que nous avons l'occasion d'observer dans tous les staphylomes partiels avec tension augmentée, que la résistance prolongée que le nerf optique oppose à la pression chez de jeunes individus.

J' ajouterai encore ceci. Le glaucome, comme tel, n'est pas observé chez les enfants. La proportion pour cent est nulle au dessous de vingt ans[1] si l'on ne tient pas compte des glaucomes consécutifs (Laqueur). Même ces derniers n'ont pas été vus, et pour cause, chez de très jeunes enfants. Le plus jeune malade glaucomateux que j'aie jamais observé était une jeune fille de 18 ans, atteinte aux deux yeux et déjà opérée d'un côté. Mais elle faisait partie d'une famille très intéressante dont presque tous les membres étaient atteints de cette affection, et que le Dr. Kummer d'Aarwangen a décrite.[2] Laqueur cite le cas d'un enfant de 12 ans atteint de glaucome.

Bref, cette maladie dans sa forme ordinaire est inconnue chez les enfants. N'est-il pas admissible de penser que les cas de glaucome infantile qui se sont présentés, se sont presentés jusqu'ici sous la forme de l'hydrophthalmie et ont été ainsi distraits du groupe auquel ils devaient naturellement se rattacher?

Il faut ajouter toutefois, que dans tous les cas d'hydrophthalmie que j'ai examinés, j'ai demandé s'il y avait dans la famille, les ascendants, les collatéraux, des cas de glaucome. Le résultat de cette investigation a toujours été négatif. Je n'ai pas davantage pu voir une influence de l'hérédité, de la consanguinité des parents, ni enfin un seul cas où plusieurs membres de la même famille seraient atteints de cette affection (observ. de Horner et de Muralt).

[1] Schmidt. Glaucome dans Graefe et Saemisch V, 63.

[2] Kummer. Eine Glaucomfamilie. Correspondenzbl. f. schw. Aerzte 1871.

Je me permettrai donc, en résumé, d'accentuer encore plus l'idée qui résultait des observations antérieures de Horner et des mesures tonométriques de de Muralt, c'est que l'hydrophthalmus congenitus est probablement un glaucome intra-utérin.

En apportant quelques observations nouvelles, j'ai le plaisir de corroborer par là, les idées de mon cher et illustre maître, Mr. le prof. Horner auquel je viens dédier ce petit travail.

V.

DER APLANATISMUS DER HORNHAUT.

VON

WILHELM SCHOEN.

MIT EINER ABBILDUNG IN HOLZSCHNITT.

Während die Optiker der sphärischen Aberration wegen ihren Linsen nur einen Oeffnungswinkel von 5 bis höchstens 10^0 geben können, bringt die Natur Krümmungsabschnitte in Anwendung, welche den vierten bis dritten Teil der betreffenden Rotationsfläche ausmachen. Die menschliche Hornhaut hat eine Oeffnung von über 100 Grad. Für das centrale Sehen kommen davon allerdings nur 40 bis 50 in Betracht, da das Irisdiaphragma die übrigen Strahlen abblendet, und 20 bis 30 Grade des Randes ausschliesslich dem peripheren Sehen dienen. Doch ist klar, dass die Beseitigung der sphärischen Aberration hier eine weit grössere Bedeutung haben muss, als für die optischen Instrumente.

Gehen wir von der sphärischen Fläche, welche zwei verschiedene Medien trennt, und einem parallel der Axe auf dieselbe auffallenden Strahlenbündel aus, so besteht die sphärische Aberration darin, dass die Randstrahlen stärker gebrochen werden und die Axe schon näher der Fläche schneiden als die unmittelbar neben der Axe verlaufenden Strahlen.

Im Allgemeinen sind zwei Wege denkbar, auf welchen eine Correction der Abweichung zu erreichen wäre und zwar entweder durch Verminderung des Brechungsindex nach der Peripherie zu, oder durch Verminderung der Krümmung.

Bezeichnen wir im ersteren Falle mit n den Index an einem beliebigen Punkte der Fläche; es sei φ der Winkel, welchen der Radius dieses Punktes mit der Axe bildet und m sei der Index am Scheitel; dann finden wir

$$n^2 = m^2 - 4(m-1)\sin^2\frac{\varphi}{2}.$$

Es würde notwendig sein, dass die Dichtigkeit in Schichten längs den vom Hauptbrennpunkt gegen die Fläche gezogenen Radien-Vektoren abnähme, was bei einer einzelnen Fläche physikalisch undenkbar ist. Dagegen ist diese Correctionsweise bei Linsen wohl möglich und hat sie die Natur wirklich in Benutzung gezogen, indem sie in der Krystalllinse auf einen stark brechenden Kern Schichten von geringerer Brechkraft folgen liess. Die Randstrahlen passiren nur die schwächer brechenden Schichten.

Für einzelne brechende Flächen bleibt die andere Correctionsweise übrig, nämlich die Verminderung der Krümmung gegen die Peripherie hin. Eine solche findet statt bei der Ellipse und der Hyperbel. Schon Cartesius, Specimina philosophiae. Dioptrices. Amsterd. 1685. Vol. I. S. 109, Gregor und Keppler, Opera omnia. Frankfurt u. Erlangen 1859 Paralipomena in Vitellionem IV 5. S. 188 u. V 3. S. 254, kannten die optischen Eigenschaften des Rotations-Ellipsoids und Hyperboloids, darin bestehend, dass diese Flächen unter einer gewissen Bedingung parallele Strahlen, homocentrisch in einem Brennpunkte vereinigen.

Es muss der Brechungsindex gleich sein dem reciproken Wert der numerischen Excentricität $= \frac{1}{\varepsilon}$.

Betrachten wir die Hornhaut als ein Rotationsellipsoid, so würden die Halbaxen zu setzen sein a = 11.009, b = 9.272.

Der Index ist = 1.338, $e = +\sqrt{a^2 - b^2} = 5.935$.

Wenn das Hornhautellipsoid der Homocentricitätsbedingung genügen sollte, so hätte der Index aber $= \frac{1}{\varepsilon} = \frac{a}{c} = 1.855$ sein müssen. Nur unter dieser Bedingung sind Ellipsen aplanatische Curven; auch bei beliebigem Index kann die Ellipse niemals aplanatisch für eine endliche Objektweite werden. Wenn die Hornhaut wirklich einem Rotationsellipsoide entspräche, könnte sie bei ihrem Brechungsindex nicht aplanatisch sein, weder für in unendlicher noch in endlicher Entfernung gelegene Objektpunkte.

Nehmen wir zwei beliebige Brennpunkte an, F und F_1, in zwei verschiedenen Medien gelegen, welche die Beziehung $= n$ zu einander haben.[1] Das Krümmungsmaass derjenigen brechenden Fläche soll bestimmt werden, welche notwendig ist, damit alle von F ausgehenden Strahlen nach der Brechung zur Vereinigung in F_1 gelangen. Werden die Coordinaten eines beliebigen Punktes der Fläche mit ξ, η und ζ, letzteres seien die Coordinaten längs der Axe, die Entfernung der Brennpunkte mit c bezeichnet, F sei der Coordinatenanfang, dann erhalten wir die allgemeine Gleichung

$$r = \sqrt{\xi^2 + \eta^2 + (\zeta - c)^2} + n \sqrt{\xi^2 + \eta^2 + \zeta^2} \quad \ldots \; 1.$$

oder wenn wir uns auf die Betrachtung eines Meridionalschnittes beschränken

$$r = \sqrt{\xi^2 + (\zeta - c)^2} + n \sqrt{\xi^2 + \zeta^2}, \quad \ldots \; 2.$$

(r ist eine Constante, über deren Bestimmung wir gleich reden werden). Bezeichnen wir die vom Einfallspunkte nach F und F_1 gezogenen Radienvektoren mit ϱ und ϱ_1, so kann man die Gleichung auch schreiben $r = \varrho + \varrho_1 n$, d. h. die Summe der Radienvektoren, (der eine multiplicirt mit dem Index) ist für jede Lage der Brennpunkte constant.

Die Gleichungen 1 und 2 sind vierten Grades, zweiten Grades werden sie nur in 3 Fällen:

[1] Ich stütze mich im Folgenden auf die Abhandlung von Quetelet, Démonstration et développemens des Principes Fondamentaux de la Thèorie des Caustiques Secondaires. (Nouveaux Mémoires de l'Acad. Roy. de Bruxelles T. V. 1829).

1. Wenn wir $r = o$ setzen, die gesuchte Fläche ist dann eine Kugel mit dem Radius $R = \frac{c\,n}{n^2 - 1}$, F und F_1 liegen auf derselben Seite des Kugelcentrums, die auffallenden Strahlen müssen convergent sein.

2. u. 3. Wenn einer der Punkte F oder F_1 ins Unendliche rückt, dann wird einer der Radienvektoren parallel der ζ-Axe, es verschwindet ξ aus der einen Wurzel und bleibt allein die ζ-Ordinate zurück. Legt man eine Ebene senkrecht zur ζ-Axe in der Entfernung a vom Coordinatenanfang, so drückt sich das parallele ϱ aus durch $a - \zeta$ und wir erhalten

$$r = \sqrt{\xi^2 + (\zeta - c)^2} + n(a - \zeta),$$

eine Gleichung zweiten Grades, die je nach dem Werte von n eine Ellipse oder eine Hyerbel bedeutet. Diese beiden Linien sind also nur in dem Falle aplanatisch, wenn der eine Brennpunkt im Unendlichen liegt. Sehen wir von der Kugel ab, so sind für jede endliche Entfernung der Brennpunkte von einander die aplanatischen Linien Curven vierten Grades und die entsprechenden Flächen durch Rotation dieser Kurven um die ζ-Axe entstanden.

Da somit die Meridionalschnitte der Hornhaut, wenn sie aplanatisch sein sollen, nicht elliptisch sein dürfen, wollen wir untersuchen, welcher Curve vierten Grades sie entsprechen könnten, und welches dann die Brennpunkte sein würden.

Zur Bestimmung von r geht man vom Axenstrahl, d. i. der Verbindungslinie von F mit F_1 aus; die Entfernung des Scheitels der Fläche von F ist $= \mp \varrho$, die von $F_1 = \mp \varrho_1$. Nachdem so r bestimmt ist, berechnet man, unter Einsetzung des Werthes, für beliebige andere Werthe von ϱ die entsprechenden ϱ_1 und construirt die betreffenden Curvenpunkte, indem man mit den erhaltenen Werten Kreise um die Brennpunkte schlägt.

In der Figur befindet sich bei M Luft, bei N Humor aqueus mit dem Index $n = 1.338$. S ist der Hornhautscheitel, die Entfernungen (Millimeter) der Brennpunkte zählen von S aus. Von den verschiedenen Curven sind aplanatisch:

			(conjugirte Brennpunkte)
Ellipse	(— —)	für	F — ∞ F1 19.22
Hyperbel	(— · —)	„	F — 19.22 F1 ∞
Kreis (R = 7.809)	(—)	„	F 18.25 F1 13.8
Curve I I	(.....)	„	F — 150 F1 36.5
Curve II II	(· + · + · +)	„	F — 200 F1 35.

Die beiden letzten Curven sind vierten Grades. Die markirten Punkte wurden bestimmt. Die Curve II II scheint der gewöhnlich angenommenen Hornhautkrümmung am nächsten zu kommen. Soweit letztere überhaupt ophthalmometrisch messbar ist, besteht keine merkliche Abweichung.

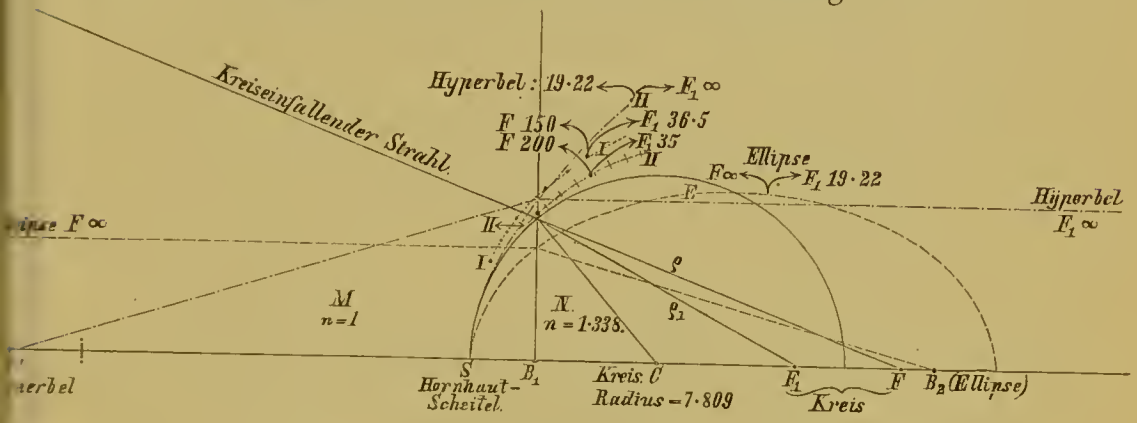

In der Gleichung für dieselbe ist r = 246.83, c = 235 zu setzen. Die Hornhaut würde alle von einem 200 mm vor ihrer Fläche gelegenen Objectpunkte ausgehenden Strahlen zu einem 35 mm hinter derselben gelegenen Bildpunkte homocentrisch vereinigen. Eine eingehendere Behandlung wird in einer späteren Arbeit nachfolgen. Verfasser war leider durch ungünstige Umstände verhindert, für diese Festgabe einen grösseren Beitrag zu liefern

VI.

ANATOMISCHE UNTERSUCHUNG EINES SIEBENUNDZWANZIGJÄHRIGEN ANOPHTHALMUS.

VON

OTTO HAAB.

(MIT 2 ABBILDUNGEN, FIG. 3 UND 5 TAF. I.)

In Hinsicht auf die Schwierigkeit, welcher wir bei der Deutung angeborener Fehler des Auges stets begegnen, ist die genaue Registrirung des anatomischen Befundes solcher Fälle immer noch sehr angezeigt und mag es daher erlaubt sein, wenn ich meine früheren „Beiträge zu den angeborenen Fehlern des Auges“ [1] fortsetze durch Schilderung eines Falles von bilateralem Anophthalmus congenitus, der in mancherlei Beziehungen Interessantes und Neues bietet.

Im Jahre 1858 wurde in der 43. Versammlung der schweizerischen naturforschenden Gesellschaft in Bern von Herrn Dr. Ferd. Kaiser in Zug ein Fall von Anophthalmus congenitus vorgestellt in Gestalt eines siebenjährigen Mädchens. Das Protocoll hierüber lautet folgendermaassen. [2]

---

[1] v. Graefe's Arch. f. Ophth. XXIV, 2.

[2] Verhandlungen der schweizerischen naturforschenden Gesellschaft bei ihrer 43. Versammlung in Bern. 1858, pag. 75.

„Herr Dr. Kaiser von Zug stellt der Gesellschaft einen höchst seltenen Fall von Anophthalmus bei einem siebenjährigen Mädchen vor. Der ganze Körper des Kindes ist ebenmässig, ja schön gebaut; ebenso zeigt der Kopf normale Beschaffenheit. Es hat guten Appetit und gedeiht gut, obgleich es Fleischspeisen immer erbricht und meist mit Grützmehl und Chocolade ernährt wird. Es ist meist constipirt und entleert ziegenbohnenartig geformte Excremente. Die äusseren Teile beider Augen sind vorhanden, nämlich die zu einer Phimosis palpebrarum verengten Augenlider, welche eine 2—3 Linien lange Spalte zwischen sich lassen. Das obere Lid ist mit 15—16 kräftigen Cilien, das untere mit wenigeren flaumartigen besetzt. Der Thränenapparat ist vollständig vorhanden und die Augen thränen etwas häufiger als normale. Von Augäpfeln lässt sich keine Spur sehen oder durchfühlen; die Orbitae jedoch sind vorhanden. Obgleich das Kind hört und sogar Gesang liebt, spricht es nicht. Die unartikulirten Töne, welche es von sich gibt, sind denjenigen von Taubstummen nicht vergleichbar: es singt etwas und seine Aeusserungen durch Mienen und Lachen sind angenehmer Art.

Der Redner äussert sich in Betreff des merkwürdigen Falles dahin, dass hier wol mit v. Walther nicht eine eigentliche Anophthalmie, sondern eine hochgradige Microphthalmie anzunehmen sei. Aus einer brieflichen Zuschrift von Rokitansky über den Gegenstand teilt er ferner mit, dass jener Forscher bis jetzt nicht Gelegenheit hatte, einen ähnlichen Fall zu beobachten; dass er aber in einem Falle von Cyclopie zwei Augäpfel in einer Augenhöhle vorfand, von welcher der eine hirsekorngross eingeschrumpft war. Auch Rokitansky schliesst sich der Ansicht an, dass in dem obigen Falle nur ein hoher Grad von Microphthalmie vorhanden sei.“

Im August 1878 teilte Herr Dr. Kaiser dem Präsidenten der schweizerischen Naturforschenden Gesellschaft mit, dass, so viel er wisse, dieses Mädchen, nunmehr 27 Jahre alt, noch am Leben sei und zwar im Kanton Zürich und dass es viel-

leicht gelingen könnte, dasselbe ausfindig zu machen, sodass der interessante Befund im Falle des Todes wissenschaftlich verwertbar würde. Ende des Jahres 1878 gelangte dieses Schreiben nach Zürich und ich wurde durch Vermittlung von Herrn Prof. Eberth mit der Aufspürung der interessanten Jungfrau betraut. Nach längeren Bemühungen konnte ich endlich den Anophthalmus finden, es war aber auch die höchste Zeit; denn nachdem es mir gelungen Ende Januar 1879 Zutritt zu der von ihrer Mutter möglichst verborgen gehaltenen „Missgeburt" zu erlangen, starb dieselbe 14 Tage nachher, sodass ich am 15. Februar die dringendst erbetene Section vornehmen konnte, bei welcher Herr Professor Horner mir seinen freundlichen Beistand lieh.

Der 14 Tage vor dem Tode aufgenommene Status ergab Folgendes. Das 27jährige Mädchen zeigt die körperliche Entwicklung eines 14—15jährigen Kindes. Mammae und Pubes sind nicht entwickelt, der im Wachsthum zurückgebliebene Körper ist äusserst abgemagert, die Hautdecken sind wachsbleich, besonders stark im Gesicht. Letzteres bietet einen auffallenden Mulatten- oder Chinesentypus, wozu die platte Nase und die etwas schief stehenden kleinen Lidspalten wesentlich beitragen. Letztere sind beiderseits gleich gross, ca. 1,4 cm. lang, die Lider wohlgebildet, mit Cilien besetzt; Augenbrauen normal. Oeffnet man die stets geschlossenen engen Lidspalten, so tritt eine kleine leere Conjunctivalhöhle zu Tage ohne jegliche Spur eines Bulbus. Die die Höhle auskleidende Conjunctiva ist äusserst blass, mässig feucht, glänzend. Die Thränenpunkte sind an den normalen Stellen vorhanden.

Der Schädel ist wohl entwickelt, relativ gross, das Hinterhaupt etwas kurz, vom Scheitel zum Nacken etwas rasch abfallend. Der horizontale grösste Schädelumfang über Hinterhaupt und Glabella gemessen beträgt 48,5 cm. Die Behaarung des Kopfes ist normal. — Die psychischen Aeusserungen sind die eines Idioten. Das Mädchen redet nichts, weder Papa noch Mama, weder ja noch nein, gibt dagegen Töne und

Bruchstücke von Melodien von sich, es schlägt auch den Takt wenn es Musik hört. Dabei knirscht es beständig mit den Zähnen. Bis vor einem Jahre habe das Mädchen noch zur Not gehen können wenn man es führte, seither nicht mehr und jetzt liegt oder kauert es beständig im Bett und lässt alles unter sich gehen, während es früher reinlich gewesen sei. Es besteht gegenwärtig ziemlich starke Diarrhoe.

Was das Vorleben betrifft so erzählt die Mutter man habe in der Jugend umsonst ihm Worte beizubringen gesucht. Die Augen fehlten von Geburt an. Eigentlich gehen lernte das Kind nie. Nur wenn es geführt wurde, konnte es mühsam sich fortbewegen, seit einem Jahre sei es hiezu zu schwach.

Von ätiologischen Momenten war folgendes zu eruiren. Im dritten Monat der Gravidität sei die Mutter, wie sie sagt, über eine Erzählung, dass nämlich eine Frau ein blindes Kind geboren habe heftig erschrocken und von da an habe sie immer hieran denken müssen. Ohne dass ich dieser Erzählung allzu grossen Wert beilege, möchte ich doch beiläufig bemerken, dass das sog. Versehen der Schwangeren noch näherer Untersuchung bedarf und dass wir vor der Hand gut tun, solche Angaben jeweilen einfach objektiv zu registriren. — Wichtiger allerdings erscheint folgendes: der Vater des Kindes sei im Alter von 39 Jahren in einer Privatirrenanstalt an „Hirnerweichung“ gestorben und zwar in Folge einer Krankheit, die er sich in jüngeren Jahren bei längerem Aufenthalt in Wien geholt habe (verblümt: Lues). Die Mutter hat aber noch einen Sohn, der, ein Jahr jünger als der Anophthalmus, normale kräftige Entwicklung und nichts Krankhaftes zeigt. Die Mutter ist morphiophag wegen eines „Kopfleidens“. Sie hat leichte Myopie und trägt für die Ferne eine Lorgnette — 12. Im übrigen bietet sie nichts bemerkenswerthes.

In Folge der Morphiumsucht der Mutter wurde die „Missgeburt“ in letzter Zeit offenbar vernachlässigt, sodass sich hieraus die durch die Diarrhoeen gesteigerte hochgradige Anaemie hinlänglich erklärte. Zeitlebens ass das Mädchen fast nur

Milch mit Griesmehl. Etwas festes habe sie nie gegessen. — Rascher als ich erwartet hatte trat der Tod ein und zwar in Folge der Anaemie wie die Section, welche leider erst 32 Stunden nach dem Exitus vorgenommen werden konnte, zeigte. — Diese ergab folgenden Befund.

Höchst abgemagerte Leiche. Hautdecken sehr blass, Körperlänge 1,46 m. Der Schädel zeigt folgende Dimensionen: horiz. grösster Umfang = 48 cm. Durchmesser vom Scheitel zum Kinn = 22 cm. Grösster Querdurchmesser = 13,5 cm. Grösster Durchmesser von vorn nach hinten = 16 cm. Entfernung der Jochbeinprominenzen von einander = 11 cm. (Letztere 4 Maasse mit dem Tasterzirkel bestimmt). Unterkiefer stark vorspringend; Jochbeine ebenfalls; Augenbrauen stark emporgezogen; Lider wohlgebildet; Thränenpunkte und Thränenröhrchen vorhanden; Thränennasengang beiderseits durchgängig. Länge der rechten Lidspalte 13 mm, der linken = 14 mm; Oeffnung der linken Orbita horizontal = 3 cm, vertical = 2 cm. — Oeffnung der rechten Orbita horizontal = 3 cm. vertical = 2,2 cm. Distanz zwischen den nasalen Rändern der Orbitae = 2,25 cm.

Kein Situs transversus. Das Herz und die grossen Gefässstämme enthalten ca. 50 cubcm Blut. Mitralisrand etwas verdickt. Tricuspidal- und Semilunarklappen normal. Aorta normal, ziemlich weit. Lungen stark pigmentirt, Bronchialschleimhaut sehr blass. Beide Lungen überall lufthaltig, von geringem Blutgehalt, im unteren Lappen beiderseits etwas Oedem. Leber von normaler Grösse, blass. Milz gross, ziemlich blutreich, derb. Nieren normal. Ovarien vorhanden, klein. Uterus von der Grösse einer Mandel.

Das Schädeldach ist sehr dick, schwer, ein wenig sclerotisch. Dura normal. Leichtes Pia-Oedem. Gefässe der Pia zeigen mässige Füllung. Gyri nicht abgeflacht, keine Asymmetrie der Hemisphaeren. Oberfläche derselben erscheint nirgends defect. Insbesondere ist an den Hinterhauptslappen beiderseits keine umschriebene Atrophie bemerkbar. Höchstens könnte man sagen, dass die ganzen Hemisphären in der Grösse etwas weniges reducirt seien und dass die Hinterhauptslappen etwas rasch nach hinten abfallen. Die Gyri sind überall wohl entwickelt. In der Pia des Kleinhirns und in derjenigen der linken Fossa Sylvii findet sich eine Menge kleiner Ecchymosen. Auf der Unterseite des Gehirns fällt zunächst sofort ein enormes Infundibulum und eine starke Vergrösserung des linken Corpus candicans auf. Dasselbe ist um das 3fache vergrössert, blasig. Das rechte Corpus candicans ist auch nicht von normaler Grösse und Gestalt (vgl. Fig. 5). Das Chiasma fehlt total. Die Tractus optici sind als

dünne, vor dem Infundibulum sich verlierende Faden oder schmale Leisten bemerkbar. Ihr Zusammenhang mit zwei ganz zarten Fädchen, die sich vor dem Infundibulum vorfinden, parallel der Scissura longitud. nach vorn verlaufen (vgl. Fig 5 opt.) lässt sich nicht deutlich nachweisen, da diese Fädchen sich vor dem Infundibulum im Piagewebe verlieren. Olfactorius, Oculomotorius, Abducens, Trochlearis, Facialis, Trigeminus und Acusticus sind von guter Entwicklung und bieten nichts von der Norm abweichendes.

Das Gewicht des Gehirns beträgt 952 gr.

Die weitere Untersuchung des Gehirns, bei welcher Herr Professor Huguenin so freundlich war mir zu helfen, zeigte folgendes. Bei der Eröffnung von oben her findet sich im linken Plexus chorioid. eine grosse Blutung, die auch die vordersten Teile des Corpus striatum ca. 2—3 mm. tief in der Ausdehnung von fast 2 Quadratcm. zerstört hat. Mit dieser Apoplexie steht offenbar eine Thrombose der Vena magna Galeni in Zusammenhang und ferner vielleicht eine abnorm verlaufende Vene, welche aus der linken Fossa Sylvii kommt, sich unten um den linken Pedunculus nach hinten herumschlingt und in die Vena magna Galeni einmündet. Diese Vene fehlt rechts. — Die Grösse der Ventrikel entspricht ganz der Grösse des Gehirns. Das Ependym derselben zeigt makroskopisch nichts besonderes. — Das Corpus striatum ist beiderseits gleich und von normaler Grösse. Der Thalamus opticus beiderseits ebenfalls gleich gross, zeigt eine leichte Abflachung und Verkürzung des Pulvinar. Verfolgt man den dünnen Faden des Tractus opticus (Fig. 5 Co) nach hinten, so lässt sich derselbe beiderseits nur mit Mühe bis zu den Corpora geniculata verfolgen. Das Corpus geniculatum internum ist vorhanden und in seiner Grösse nicht reducirt, das Corpus geniculatum externum dagegen fehlt ganz. Die Vierhügel sind von ansehnlicher Grösse und scheinen nicht durch Atrophie reducirt zu sein.

Die übrigen hier nicht besonders erwähnten Teile des Hirns und der Medulla oblongata zeigten normale Form und Grösse.

Was nun die Orbitae betrifft, so findet man nach Weg-

nahme des Orbitaldaches beiderseits leicht den Levator palpebrae super., den Rectus super., ebenso den Supraorbitalnerv. Man constatirt beiderseits die Anwesenheit der Thränendrüse. Alle übrigen Augenmuskeln sind ebenfalls in normaler Grösse und Form vorhanden und man sieht die Verzweigungen der zugehörigen Nerven in ihre Muskeln sich einsenken. Die Muskeln bilden einen Muskeltrichter wie in einer normalen Orbita, die Recti nebst Trochlearis setzen sich aber vorn nicht an einen Bulbus, sondern an die Hinterfläche einer die Orbita vorn abschliessenden Membran an, welche Membran auf ihrer vorderen Seite von der Conjunctiva bekleidet ist. Der Muskeltrichter ist mit einer grossen Menge Fettgewebe ausgefüllt. Ausserdem aber begegnet man bei Durchsuchung dieses Fettgewebes einem in der Richtung von hinten nach vorn verlaufenden zarten Bindegewebsfaden, welcher ganz innerhalb des Muskeltrichters nach vorn verläuft und dort in einer bläulichen, rundlichen, äusserlich glatten Anschwellung endigt, welche links die Grösse eines Schrotkornes hat, während rechts dieses Knötchen etwas grösser ist (genaue Maasse s. unten). Offenbar sind dies die Reste der Bulbi und jener zarte Faden entspricht dem Opticus. Die als Bulbusrudimente aufzufassenden Kügelchen liegen nicht frei im Fettgewebe, stehen auch nicht mit den Muskeln im Zusammenhang, sondern sind an ihrer Vorderfläche fest mit jener den Bulbusinhalt vorn abschliessenden Membran verwachsen, an welche, wie erwähnt, die Muskeln vorn sich ansetzen, mit jener Membran die vorn von Conjunctiva überzogen ist und mit dieser zusammen die kleinen Höhlen hinter den Lidern auskleidete. Die Muskeln bleiben beiderseits mit ihrer vorderen Insertion in einer einige Millimeter betragenden Entfernung von ihrem zugehörigen Bulbusrudiment.

Ganz überraschend ist die gute Entwicklung der Augenmuskeln. Sie weichen in Grösse und Form von denen normaler Orbitae nicht ab und stehen dadurch in merkwürdigem Gegensatz zu den kleinen als Bulbi aufzufassenden Kügelchen.

Es zeigt sich auch, dass die Orbita beiderseits von normalen, d. h. der vorliegenden Schädelgrösse entsprechenden, Dimensionen resp. Weite und Tiefe ist, was ganz genau constatirt wurde, nachdem der ganze Orbitalinhalt sorgfältig herauspräparirt worden. Auch die Orbitalknochen wie die übrigen Knochen der Schädelbasis bieten normale Verhältnisse. Nur das Foramen opticum ist als solches nicht zu finden und offenbar ganz eng, grösstenteils obliterirt.

Dies ist der Sectionsbefund so genau er in einem Privathause mit möglichster Schonung der Leiche aufgenommen werden konnte. Nur Gehirn und Inhalt beider Orbitae konnten zu weiterer Untersuchung mitgenommen werden.

Die anatomische Diagnose war: perniciöse Anämie.

Die Untersuchung der beiderseitigen Bulbusrudimente ergab folgendes: Der kleinere linksseitige Bulbusrest ist etwas länglich im Sinne der Augenaxe und misst in dieser Richtung 3,5 mm., während der frontale Durchmesser 2,5 mm. beträgt (vgl. Fig. 3). Nach hinten verjüngt sich das Kügelchen allmälig und geht in den Faden über, welcher wie oben erwähnt, nach Art eines Opticus nach hinten verläuft. Eine scharfe Grenze zwischen Bulbus und Opticus besteht daher äusserlich nicht. Nachdem der kleine Bulbus parallel zur Augenaxe in 30 Schnitte zerlegt worden, zeigte es sich, dass Sclera, Chorioidea, Pigmentepithelschichte, Retinalelemente und Glaskörper, nicht aber Conjunctiva, Cornea, Iris, Corpus ciliare und Linse sich nachweisen lassen. — Die Sclera, eine derbe Membran von faserigem Bindegewebe mit wenig Kernen, begrenzt rings herum den Bulbus und nimmt auch die Stelle der Cornea ein, indem sie an der dem Opticuseintritt entgegengesetzten Seite des Kügelchens ihren scleralen Charakter vollständig beibehält. Sie besitzt eine sehr wechselnde Dicke und zwar von 0,14 mm. bis 0,9 mm. In der Cornealgegend beträgt die Dicke dieser Bulbuskapsel 0,36 mm. Ihre äussere Begrenzung ist überall ziemlich glatt. Am vorderen Ende des Bulbus ist sie locker mit der gleichfalls bindegewebigen Membran verwachsen, welche

die kleine Augenhöhle auskleidete. Diese Membran hat eine Dicke von durchschnittlich 0,18 mm. (Fig. 3 C1). In der Gegend des Opticuseintrittes treten die Bindegewebsfibrillen der Sclera etwas auseinander und setzen sich in lockerem Gefüge in den Bindegewebsfaden des Opticusrestes fort. Nach innen wird die Sclera überall mit Ausnahme der Stelle des Opticuseintrittes von gut pigmentirtem Chorioidalgewebe begrenzt. — Diese Uvea differenzirt sich im vorderen Teil des Bulbus gleichfalls nicht — zu Corpus ciliare und Iris — sondern bekleidet in gleichmässiger 0,25 mm. dicker Schicht (I) die Hinterfläche der Sclera (C2), welche die Stelle der Cornea einnimmt. Die Chorioidea hat einen Dickendurchmesser von 0,018 bis 0,25 mm. Letzterer grösster Durchmesser fällt auf die Stelle, wo die Iris sich befinden sollte. Charakterisirt wird sie mehr durch den Pigmentgehalt als durch Reichtum an Gefässen. Diese fehlen fast ganz und erhält dadurch die Membran rein fibrillären Bau. Sie setzt sich nämlich lediglich aus parallelen Bindegewebsbündeln mit pigmentirten und unpigmentirten Spindelzellen und wenigen Gefässen zusammen. Die pigmentirten Spindelzellen finden sich mehr in der peripheren, der Sclera benachbarten Partie und zwar in dichten Lagen. In der Suprachorioidea finden wir viele stark verzweigte Pigmentzellen. Die Lamina vitrea fehlt fast ganz. Nur da und dort lässt sie sich mit Mühe eine kurze Strecke weit nachweisen. In der Gegend des Opticuseintrittes fehlt die Chorioidea, so dass der Ring, den sie rings herum bildet und mit dem sie einen Raum umschliesst, der in der Richtung von vorn nach hinten annähernd 2,5 mm. misst, dort offen bleibt. Es verlieren sich dort die Pigmentzellen nach und nach im Opticusstumpf.

Das Pigmentepithel zieht auf allen Schnitten zu allererst den Blick auf sich und zwar hauptsächlich in Folge stellenweise ungemein stark sich anhäufender Pigmentmassen. Diese Pigmentwucherungen liegen in unregelmässigen verschieden grossen Anhäufungen bald mehr in den vorderen bald mehr in den hinteren Partien des Bulbus, letzteres (wie z. B. in

Fig. 3) allerdings häufiger. Bald sind sie aus klumpigen Ansammlungen zusammengesetzt, bald gewinnt man den Eindruck als wäre die Epithellage zusammen und über einander geschoben und gefaltet, sodass allerlei Windungen mit kleinen pigmentfreien Lücken dazwischen zu Stande kamen. Da und dort lösen sich auf der Retinalseite des Epithels kleinere und grössere Pigmentmassen ganz ab und liegen inselförmig in den Retinalelementen als rundliche Anhäufungen oder als einzelne da und dort zerstreute grosse (bis 0,022) Pigmentkugeln. Die bedeutsamste pathologische Erscheinung aber bieten diese Pigmentwucherungen in der Form zahlreicher grösserer und kleinerer ihnen eingebetteter geschichteter Drusen, wie sie als geschichtete Drusen der Glaslamelle bekannt sind. Die grössten dieser Gebilde haben Durchmesser bis 0,11 mm. Sie nehmen durch Haematoxylin eine schwach bläuliche, durch Carmin eine schwach gelbliche Färbung an. Sie sind deutlich geschichtet, schwach glänzend, gewöhnlich rings von Pigment umgeben und ein Zusammenhang mit der Glaslamelle kann schon in Folge des fast durchgängigen Mangels der letzteren nicht nachgewiesen werden. Ueberdies liegen solche Drusen manchmal in jenen Pigmentanhäufungen, welche abgetrennt vom Pigmentepithel mitten in Retinalelementen drinn sich vorfinden. Die immer noch discutirte Frage, ob diese Drusen von der Glaslamelle oder vom Pigmentepithel gebildet werden, muss an Hand dieser Bilder dahin beantwortet werden, dass hier die Drusen sicher vom Pigmentepithel abstammen. Wollte man annehmen, sie haben ursprünglich an der Glaslamelle gesessen als Product dieser und seien, nachdem letztere zu Grund gegangen, vom wuchernden Pigment umgeben und nach der Retina hin vorgeschoben worden, so widerspricht dem der Umstand, dass eine Glaslamelle, die so grosse Drusen bilden konnte, wol kaum so rudimentär mehr vorhanden wäre, da diese Membran gewöhnlich sehr resistent ist. Es ist aber anzunehmen, dass bei den grossen Störungen, welche offenbar die Chorioidea schon sehr früh befallen hat, die Glaslamelle

überhaupt nicht jene Entwicklung erlangt hat, die ihr ein kräftiges Dasein garantirte.

Durch vollständiges Fehlen des Pigmentepithels wird eine Stelle genau charakterisirt, diejenige nämlich, wo der Opticus eintritt, resp. früher eintrat. Daselbst biegt jederseits das Pigment hackenförmig gegen das Bulbusinnere um, oder häuft sich stärker an nd zwischen diesen beiden Stellen (vergl. Fig. 3, O) bleibt eine Lücke von durchschnittlich 0,36 mm. Breite, ausgefüllt durch Elemente, die vom ehemaligen Opticusgewebe abstammen: feinfaseriges Bindegewebe mit langen, spindelförmigen Zellen ohne eine Spur von Nervenfasern. Sodann findet sich im vorderen Teile des Bulbus noch eine Lücke im Pigment, wodurch Retinal-Elemente direct mit der dort ganz dünnen, nur aus wenigen pigmenthaltigen Bindegewebszellenlagen bestehenden, Chorioidea in Berührung treten. Es macht dies den Eindruck als seien hier sowol Chorioidea als Pigmentepithel einst von einem stark destructiven Processe befallen gewesen.

Der Raum, welchen das Pigment des Retinal-Epithels ringförmig umschliesst, wird grösstenteils von Retinalelementen (Fig. 3, R) eingenommen. Nur an einer einzigen Stelle lässt sich auf eine kurze Strecke weit Stäbchen- und Zapfenschicht deutlich erkennen, im Gegensatz zum andern Bulbus, wo diese sehr ausgedehnt vorhanden ist. Im übrigen blieb von der Retina nichts übrig als runde oder ovale Kerne, die in einem feinfibrillären Bindegewebe liegen. Von Nervenfasern ist nichts zu finden. Die Kerne liegen nicht wie im rechten Bulbus reihen- oder schichtweise angeordnet, sondern sind überall unregelmässig zerstreut. — Der Glaskörper ist stark reducirt und auf ein kleines Gebiet im vorderen Teil des Bulbus beschränkt (Fig. 3, Gl). Er zeigt nichts wesentliches.

Von der Linse ist nichts zu finden, nicht einmal eine Linsencapsel. Allerdings findet sich im vorderen Teil des Bulbus etwas seitlich von der Mittellinie dicht innerhalb der Pigmentschicht ein ovales 0,6 mm. langes und 0.36 mm. breites

Gebilde, das rings von einem Pigmentsaum umschlossen wird und dessen Inhalt wesentlich vom übrigen Bulbusinhalt abweicht, indem er hauptsächlich aus Detritus, wenigen feinen Bindegewebsfasern und spärlichen Kernen besteht. Ob dieses in der Form ganz linsenähnliche Gebilde wirklich etwas mit der Linse zu tun hat, wage ich nicht zu entscheiden. Auffällig ist vor allem, dass ihm eine Linsencapsel fehlt.

Was Gefässe und Nerven, welche diesen verkümmerten Bulbus versorgen, betrifft, so machen sich am meisten eine bis zwei Venen bemerkbar, die in der Gegend des Aequator die Sclera durchbrechen und offenbar den Venae vorticosae entsprechen. Sie werden von viel Pigment umgeben, das von der Chorioidea her sie begleitet. Sodann finden wir in der Opticusgegend einige kleinere Arterien und Venen. Ebendaselbst sind auch einzelne Nervenstämmchen (von 0,038—0,074 mm. Durchmesser) mit gut erhaltenen Nervenfasern zu treffen. Ohne Zweifel sind dies Trigeminusfasern. — Opticusfasern aber fehlen gänzlich. Es ist nur das Bindegewebe übrig geblieben, das ausschliesslich, wie eine ganze Anzahl von Querschnitten zeigt, jenen oben erwähnten Bindegewebsfaden, den wir als Rest des Opticus aufzufassen haben, zusammensetzt. Dieses Bindegewebe besitzt im Gegensatz zu jenem des Sclera auffallend lange Kerne, setzt sich aber in gewöhnlicher Weise aus ziemlich dicken, parallelen Fasern zusammen. Jene feinen Fibrillen, die Manz[1] im Opticus seiner hirnlosen Missgeburten und Gudden[2] in den experimentell zur Atrophie gebrachten Optici fand, fehlen oder ich konnte sie wenigstens mit keinerlei Praeparation sichtbar machen. — Beim Uebergang zwischen Bulbus und Opticus hat letzterer einen Durchmesser von 1,08 mm., nimmt dann rasch an Durchmesser ab (0,86—0,74 in ca. 1 mm. Entfernung vom Pigmentepithel) und wird fadenförmig (0,3 mm).

Der rechte Bulbus, welcher grösser (4—4,5 mm.) und

[1] Virchow's Archiv, Bd. 51, Nagel's Jahresber. J. 1870 pag. 215.

[2] v. Gräfe's Arch. f. O. XXVI 1, pg. 26 u. 27.

mehr rund ist als der linke, unterscheidet sich im wesentlichen blos dadurch vom linken Bulbus, dass er mehr wohlerhaltene Retinalelemente besitzt. In den meisten der zahlreichen Schnitte lässt sich meist auf grössere Strecken Zapfen- und Stäbchenschicht mit Limitans externa und äusserer Körnerschicht sehr schön beobachten. Allerdings gelingt es nicht, schöne Zapfen- und Stäbchenformen nachzuweisen. Namentlich letztere sind nur mühsam als solche zu definiren. Es lässt sich aber leider nicht entscheiden, ob diese Gebilde durch postmortale Veränderungen (bis zum Einlegen in Müllersche Lösung) gelitten haben, oder ob sie schon intra vitam keine normale Gestalt hatten. Doch halte ich ersteres (postmortale Veränderungen) für wahrscheinlich. Denn mit starker Vergrösserung gelingt es leicht in verschiedenen Präparaten einigermassen ordentlich erhaltene, einer 1 mik. dicken derben Limitans externa aufsitzende Zapfeninnenglieder aufzufinden, die den Durchmesser normaler Zapfen — 6 mik. — besitzen. Ungemein zahlreich sind die Stäbchen- und Zapfenkörner, sodass die äussere Körnerschicht in allen Schichten sehr prägnant und in beträchtlicher Mächtigkeit hervortritt, indem sich dort Kern an Kern drängt. Aber unter diesen haben viele ovale und lang ausgezogene Gestalt und diese abnormen Formen finden sich, je weiter man sich von der Limitans externa entfernt, um so zahlreicher. Die äussere Körnerschicht wird centralwärts nicht scharf durch die äussere granulirte Schicht abgegrenzt, sondern verliert sich ohne scharfe Contour gegen den übrigen Teil der Retina, die nun eine weitere Schichtung nicht mehr deutlich erkennen lässt, sondern sich im wesentlichen aus runden, ovalen und langgestreckten Kernen, welche in einem feinfaserigen durchsichtigen Stützgewebe eingebettet sind, zusammensetzt. Diese feinen Faserzüge haben meist deutlich radiäre Richtung, sind bald feiner, bald gröber und lassen in letzterer Form leicht erkennen, dass wir es mit den verdickten, gewucherten Radiärfasern zu tun haben. Auffallender Weise fehlt aber eine Limitans interna trotz dieses starken Hervortretens der Bindegewebselemente,

vollständig. Es fehlt aber auch die Nervenfaserschicht gänzlich, ebenso wie die Ganglienzellenlage und im weiteren ist zu bemerken, dass das ganze den grösseren Teil des Bulbusraumes ausfüllende Retinalgewebe auffallend geringe Vascularisation zeigt. Eine Ablösung der Retina hat nirgends stattgefunden. Der Glaskörper ist auch in diesem Bulbus auf einen kleinen Bezirk im vordern Teil des Bulbus eingeschränkt und der ganze Raum hinter ihm wird von den geschilderten Retinalelementen in bald dichterer, bald weniger dichter unregelmässiger Gruppirung der Kerne eingenommen.

Von Linse, Iris und Corpus ciliare sowie Cornea ist auch in diesem Bulbus keine Spur aufzufinden.

Die Mächtigkeit von Chorioidea und Sclera entspricht derjenigen im linken Bulbus. Die links so zahlreich vorkommenden Drusen im Pigmentepithel fehlen hier ganz.

Ebenso fehlt der Opticus resp. dessen Nervenfasern gänzlich und haben wir auch hier nur einen dünnen bindegewebigen Faden, wie links, als Ueberrest desselben vor uns. Verfolgen wir die beiden Fädchen, die beiderseits gleiche Stärke besitzen, nach rückwärts, so finden wir ihre Fortsetzung am Hirn, wie oben erwähnt, wo sie sich vor dem Infundibulum im Piagewebe verlieren. Und nun ist vor allem der Befund innerhalb der Centralorgane ins Auge zu fassen, wie er sich bei genauerer mikroskopischer Untersuchung herausstellt. Da repräsentirt unser Anophthalmus bezüglich der Opticusbahn die schönste Parallele zu den Gudden'schen Versuchstieren, die in den ersten Lebenstagen enucleirt wurden, oder auch zum Maulwurf. In reinster Form tritt hier wie bei jenen Tieren der ganze oder teilweise Defect aller jener Hirnteile hervor, die auf das Sehorgan Bezug haben (mit Ausnahme vielleicht des Cortex-Centrums).

Die wichtigen experimentellen Untersuchungen von Gudden zeigen, dass der Tractus opticus nicht blos Opticus-Fasern, sondern auch — abgesehen von der Meynert'schen Commissur — noch eine ganz beträchtliche Faserbahn birgt, die

Gudden als Commissura inferior bezeichnet, eine Faserbahn, die vielleicht Thalami und Corpora geniculata interna beider Hemisphären verbindet, jedenfalls aber direkt nichts mit dem Opticus zu thun hat und die nur durch experimentell erzeugte Atrophie resp. Entwicklungshemmung der Opticusfasern, nicht aber mikroskopisch von letzteren zu sondern ist. Es genügt nicht, blos einen Opticus zur Atrophie zu bringen, um den gegenüberliegenden Tractus bis auf die Commissur zum Schwinden zu bringen, da demselben auf diese Weise das ungekreuzte Bündel des gleichseitigen Opticus noch verbliebe, sondern es müssen, damit die Commissurfasern einigermassen isolirt erhalten werden, die beiden Optici zur Atrophie gebracht werden. Oder aber es kann die Mächtigkeit der Commissur bei einseitiger totaler Opticusatrophie aus der Vergleichung von Querschnitten beider Tractus gefolgert werden, indem das, was in beiden Tractus von Nervenfasern erhalten bleibt, zur Commissur gehört. So hat Gudden[1] bereits beim Menschen die Commissur aufgefunden und beschrieben. „Die Commissur liegt dorsal, ist relativ gross und von dem eigentlichen Tractus opticus nicht scharf abzugrenzen. Ihre Nervenfasern haben dasselbe Kaliber wie der Tractus“ (l. cit. p. 241). — Auch Purtscher[2] hat mikroskopisch in zwei Fällen doppelseitiger Opticusatrophie die Meynert'schen und Gudden'schen Commissurfasern deutlich in dem atrophischen Tractus nachweisen können.

Ferner aber beschreibt Gudden,[3] wenn auch kurz, noch eine dritte nicht zur Opticusbahn gehörige Faserpartie im „sogenannten Tractus opticus“. Dieser Faserzug geht in die dem Tractus opticus anliegenden äussersten Bündel des Pedunculus cerebri und mit denselben in die grosse Hemisphäre über. Es gelang Dr. Ganser (l. cit. p. 242) experimentell dieses Hemisphärenbündel des Tractus opticus durch Atrophie aller übrigen

[1] v. Gräfe's Archiv f. O. XXV. 4 p. 237.
[2] v. Gräfe's Archiv f. O. XXVI. 2. p. 191.
[3] Arch. f. Psychiatr. Bd. II. u. v. Gräfe's Arch. f. O. XXV. 4. p. 241.

Bahnen des Tractus isolirt und rein zu erhalten. (Vielleicht sind diese Fasern auch von Purtscher gesehen worden. Er erwähnt und zeichnet (pag. 209 u. In in der Fig. 10) scharf umschriebene Inseln intacter Nervenfasern am vorderen Rand des Tractus dicht neben dem Ganglion opticum.)

Vorläufig haben wir also im Tractus opticus 4 Fasersysteme zu unterscheiden: 1) Opticusfasern; 2) solche der Meynert'schen Commissur (bis ungefähr zur Mitte des Pedunculus, also nur im vorderen Teil des Tractus); 3) Gudden'sche Commissur; 4) Gudden'sches Hemisphärenbündel (ebenfalls nur im vorderen Teil des Tractus, bis zum Pedunculus).

Nun begreifen wir vollkommen, warum an unserem Anophthalmus-Gehirn zwar die Optici total, nicht aber die Tractus geschwunden sind, sodass an Stelle derselben (vgl. Fig. 5, Co.) sich ein weisser, relativ mächtiger Strang befindet, der vor dem Infundibulum (auf der Zeichnung nicht sichtbar) von der einen Seite auf die andere hinüberbiegt und nach hinten jederseits bis zum Corpus geniculatum internum zu verfolgen ist. (In Fig. 5 ist er der Deutlichkeit wegen etwas stärker contourirt und eine Spur breiter gezeichnet als in natura vorhanden.[1] Was die mikroskopische Untersuchung dieses Tractusrestes sowie aller übrigen Gehirnpartien betrifft, so muss ich vorausschicken, dass für ganz feine Untersuchungen das Gehirn sich nicht mehr eignete, indem zwischen Tod und Section leider etwas längere Zeit verstrich als statthaft ist zur Gewinnung tadelloser Hirnpräparate, wie sie durchweg durch die neueren auf difficilere Fragen gerichteten Hirnuntersuchungen verlangt werden müssen. Um in den ohnedies höchst complicirten Verhältnissen der Opticusbahn nicht Verwirrung anzurichten, ist es deshalb ratsam sich bloss auf die Verwertung tadelloser Schnitte zu beschränken. Da an meinem Präparate

[1] Es ist ferner auf der Tafel eine leichte Dickenabnahme und ein geringes Flachwerden des hinteren Dritteiles dieses Faserzuges nicht deutlich sichtbar.

das Carmin leider diffus färbte, untersuchte ich, was in diesem Fall am besten ist, möglichst dünne Schnitte in Glycerin. Das hierdurch erreichbare und als völlig sicher hinzustellende ist Folgendes. Auf successiven Querschnitten durch Tractusrest (Fig. 5, Co.) nebst anstossenden Partien sieht man bis etwas vor der Mitte des Pedunculus die Fasern der Meynert-schen Commissur ganz deutlich, dann verschwinden dieselben. Wo sie hinziehen wage ich nicht zu entscheiden. Etwas mehr central und gegen das Ganglion opticum hin, dessen Ganglienzellen sehr deutlich und gross sind (ohne Vacuolen wie Purtscher sie sah) liegt ein grösserer Querschnitt von Nervenfaserbündeln. Die Fasern sind hier alle durchweg etwas feiner als in der Meynert'schen Commissur. Sie lassen sich, indem sie im hinteren Teil des Tractus auf ein etwas kleineres Areal zusammengehen, d. h. an Zahl offenbar etwas abnehmen, deutlich bis zum Corpus geniculatum internum verfolgen. Im ganzen Bereich des Tractusrestes lassen sich keine Corpora amylacea und auch keine Reste von entzündlichen Processen nachweisen. — Das Corpus geniculatum internum zeigt auch auf successiven Querschnitten wie schon bei der makroskopischen Betrachtung erwähnt, normale Grösse und nichts von der Norm abweichendes, so viel wenigstens diese untingirten Präparate zu erkennen erlaubten. — Das Corpus geniculatum externum fehlt ganz. Das Pulvinar thalami optici ist deutlich reducirt. Auf eine genaue Schilderung der Thalamus-Verhältnisse muss ich aus oben genannten Gründen verzichten und auch bezüglich der Vierhügel möchte ich bloss mit aller Reserve Folgendes bemerken. Wenn auch makroskopisch weder vordere noch hintere Vierhügel deutlich verkleinert waren, zeigen die mikroskopischen Querschnitte durch die vorderen Hügel doch eine unzweifelhafte Reduction. Es würde wohl auch makroskopisch die Verkleinerung der vorderen Vierhügel zu Tage treten, wenn der eine Hügel normale Structur besässe und der andere dann unmittelbar mit diesem verglichen werden könnte, d. h. wenn die Anophthalmie

unilateral und nicht bilateral wäre. Beim Menschen sind die Vierhügel relativ klein. Ferner steht im vorderen Zweihügel nur das obere Segment mit dem Opticus in Connex. Dies sieht man deutlich an Schnitten durch die vorderen Hügel von Kaninchen, denen kurz nach der Geburt ein Auge enucleirt wurde. Hier gestattet die Atrophie des entsprechenden vorderen Hügels eine genaue Bestimmung des Opticus-Anteiles, wie ich mich auch an Präparaten überzeugte, die Herr Prof. Forel mir zu demonstriren die Freundlichkeit hatte. Die gründlichen und umfassenden Untersuchungen von Forel[1] haben auch in Betreff der Vierhügel die früheren Anschauungen über die feinere Structur, namentlich der oberen Hügel wesentlich umgestaltet. Nur die graue Rinde und das darunter liegende oberflächliche Mark haben Beziehung zum Opticus, nicht aber das unter jenen liegende sog. tiefliegende Grau und das tiefliegende Mark. „Und somit ist die Rinde des oberen Zweihügels einfach als ein Kern des Nerv. opticus zu betrachten, wogegen seine tiefen Schichten wohl eine ganz andere Bedeutung haben und eigentlich der Haube angehören. Die Ansicht Meynert's, dass ein besonderes Hirnganglion, Ganglion des oberen Zweihügels, vorhanden sei, muss fallen gelassen werden" (l. cit. pag. 461.). — Da nun die erwähnten beiden obersten Schichten der vorderen Hügel eine relativ zum ganzen Hügel geringe Mächtigkeit haben, begreift es sich leicht, dass bei Verkümmerung dieses Opticusanteiles die Verkleinerung des vorderen Zweihügels, namentlich wenn sie beidseitig ist, nicht besonders in die Augen springt. Auch an mikroskopischen Präparaten nimmt man nur bei guter Färbung und Präparation derselben das Fehlen des Opticusanteiles leicht wahr. An meinen Schnitten konnte ich mich immerhin mit Sicherheit vom Fehlen des oberflächlichen Markes (d. h. der Opticusfasern) überzeugen.

[1] Untersuchungen über die Haubenregion etc. Archiv f. Psychiatrie Bd. VII. p. 393.

Daher steht unser Befund keineswegs im Widerspruch mit der von Gudden hinlänglich festgestellten Thatsache, dass nach Enucleation beim Neugeborenen die vorderen Vierhügel atrophiren und dass dieselben folglich ein primäres Centrum des Opticus sind, während die hinteren Vierhügel nichts mit dem Opticus zu thun haben und überhaupt auch in Bezug auf ihren Bau grundverschieden sind von den vorderen Hügeln. — Unser Präparat zeigt uns ferner, dass auch das Corpus geniculatum internum nicht ein primäres Centrum des Opticus darstellt, wenn auch bekanntlich eine Tractuswurzel immer deutlich sich bis zu demselben verfolgen lässt; denn jene Tractuswurzel ist die untere Commissur Gudden's, also ohne Opticusfasern. Dagegen beweist in unserem Fall das vollständige Fehlen des Corpus geniculatum externum, das in Folge seiner charakteristischen Schichtung ja absolut nicht zu übersehen oder mit etwas anderem zu verwechseln wäre, dass dieses Ganglion zum Opticus gehört. Dasselbe zeigt sich bei Betrachtung des reducirten Pulvinar Thalami optici.

Höchst wichtig wäre es nun gewesen durch das Fehlen gewisser Stabkranzfasern die Opticusbahn bis zur Hirnrinde des Occipitallappens festzustellen. Es hätte sich gehandelt 1) um die Gratiolet'schen Sehstrahlungen aus dem Pulvinar zur Rinde der Umgebung des Sulcus hippocampi; 2) das ebenfalls von Gratiolet beschriebene Stabkranzbündel aus dem Corpus geniculatum internum nach derselben Cortexgegend und 3) um ein ähnliches Faserbüschel das nach Meynert vom Corpus geniculatum externum ausgeht und sich den Sehstrahlungen anschliesst. Bei der uns vorliegenden bilateralen Atrophie wäre aber eine genaue Beantwortung der noch streitigen Frage, ob und in welchem Umfang diese Stabkranzbündel wirklich Opticusbahnen repräsentiren, höchst schwierig und unsicher gewesen, selbst wenn das Präparat tadellos frisch und gut gewesen wäre. Auch von einer mikroskopischen Durchsuchung der Occipitalrinde nach dem fehlenden Opticuscentrum nahm ich vorläufig Umgang, da ich mir hiervon nicht viel versprach.

Betrachten wir nun noch kurz unseren Fall im Zusammenhang mit dem bis jetzt in der Literatur vorfindlichen, so ist zunächst zu erwähnen, dass er nur gemäss dem bisherigen Sprachgebrauch als Anophthalmus zu bezeichnen ist, eigentlich aber eine Microphthalmie repräsentirt wie schon anno 1858 Herr Dr. Ferd. Kaiser, als er unsern Anophthalmus der naturforschenden Gesellschaft demonstrirte, richtig annahm. Wie die Beobachtugen von Jakobi,[1] Fischer[2] u. a. zeigen kann bei demselben Individuum Anophthalmus und Microphthalmus sich vorfinden, sodass zwischen diesen beiden Störungen bloss eine graduelle Differenz besteht. Bemerkenswerth ist das hohe Alter, welches unser Individuum erreichte, es ist das älteste bis jetzt anatomisch untersuchte. Dies ist insofern wichtig, als aus dem hohen Alter auf einen im übrigen normalen Aufbau der lebenswichtigen Organe und somit auch des Gehirns geschlossen werden darf, sodass gröbere Störungen in der Entwicklung sich ziemlich genau auf das Auge und seine Gehirnbahnen und -Centra abgrenzen lassen, wenn auch allerdings die mangelhaften psychischen Aeusserungen von weiteren Veränderungen im Gehirn Kenntniss geben, die sich aber vor der Hand unserem Verständniss noch entziehen.

In vielen Punkten stimmt der Fall mit bereits beobachteten überein, so namentlich auch in dem höchst eigentümlichen Befund normal entwickelter und gut innervirter Augenmuskeln. Trotzdem ist dieses Factum, das in besonders prägnanter Deutlichkeit namentlich auch von Gradenigo[3] und Hippel[4] beobachtet wurde, mir das am schwersten verständliche des ganzen vorliegenden pathologischen Processes. Diese Muskeln müssen die 27 Jahre lang rastlos die mit der Conjunctiva verwachsene Bindegewebsmembran hin und hergezogen und sich dabei gut entwickelt und gut erhalten haben sammt ihren zu-

[1] Zehenders klin. Monbl. 1874, pag. 260.
[2] Manz Missbildungen. Handb. v. Graefe u. Saemisch pag. 134.
[3] Annales d'Oculist. 1864, pag. 174.
[4] v. Graefe's Arch. f. O. XX. 1. pag. 203.

gehörigen Nerven! — Ein Verständniss hierfür können wir doch bloss dadurch zu gewinnen suchen, dass wir mächtige reflectorische Reize uns beständig auf die Augenmuskelnerven einwirkend vorstellen und zwar in einem Umfang, wie sie sonst bei Ausschluss der Opticusreflexe nicht angenommen zu werden pflegen. Es müssen diese Reflexe durch den Acusticus, durch die Gefühlsnerven der Haut und vielleicht auch durch den Olfactorius vermittelt worden sein. Dass Gehörseindrücke sehr prompt und kräftig reflectorische Bewegungen der Augen auslösen, lässt sich leicht beobachten und vielleicht dürfen wir annehmen, dass durch vicarirendes Eintreten des Acusticus und der Gefühlsnerven an Stelle des fehlenden Opticus diese Reflexbahnen besser ausgeschliffen werden. Mit einer blossen vererbten Wachstumsenergie aber kommen wir nicht aus, denn gerade die Muskeln bedürfen zu ihrem Wachstum und Gedeihen ja vor allen Geweben physiologischer Reize.

Diese gute, ja mächtige Entwicklung der Augenmuskeln gibt uns nun weiter den Schlüssel für die räthselhafte auch anderweitig schon — aber nie in dem hohen Grade wie in unserem Fall — beobachtete Geräumigkeit der Orbita. Wenn Gradenigo trotz der guten Entwicklung der Muskeln eine stark verengte Orbita constatirte, so rührt dies wohl daher, dass dort die Bulbi in einem noch früheren Stadium der foetalen Entwicklung zu Grunde gingen (er fand gar keine Bulbi). Im Allgemeinen aber dürfen wir wol hauptsächlich der Anwesenheit der Augenmuskulatur die mangelnde Obliteration der Orbita zuschreiben. Im Speciellen müssen wir jedoch bekennen, dass Wachstum und Atrophie Gesetzen gehorchen, die uns erst zum Teil bekannt sind. Man denke nur an die Resultate der Gudden'chen Versuche beim neugeborenen Thier.

Wie bei allen sogenannten Missbildungen drängt sich auch in unserem Falle von Anophthalmie das Bedürfniss, nach der Genese der Störung zu suchen gebieterisch hervor und wenn wir dabei auch den sicheren Boden der Tatsachen stellenweise

verlassen und Hypothesen zu Hülfe ziehen müssen, können wir uns doch diesen Erklärungsversuchen nicht entziehen.

In vielen bis jetzt beobachteten Fällen von Anophthalmus waren noch anderweitige Missbildungen vorhanden. So sah Hasner[1] Anophthalmus links mit Colobom der Lider und Naevus Conjunctivae rechts. — Landesberg[2] fand Anophthalmus bilateralis zugleich mit einer Hasenscharte. Jakobi[3] sah Mikrophthalmus links während auf dem rechten Auge Colobom der Iris und der Chorioidea (die Papille umfassend) bestand. Rother[4] beschreibt einen Fall von Mikrophthalmus congenitus mit beiderseitigem Colobom der Iris, Chorioidea und Retina(?) nebst kleinen Löchern vor dem Tragus beider Ohren, sowie am Steissbein als Rudimente der Kiemenspalte und des Canalis spinalis. — Michel[5] beobachtete bei seinem bilateralen Anophthalmus nebenbei noch: Stenose der Pulmonalarterie, 2 Pulmonalarterienklappen, Fehlen des Septum cordis, rechtsseitige Aorta, Hufeisenniere, Halsrippen. — Bei unserem Individuum fehlten alle solche Abnormitäten. Es giebt uns dieses gleichzeitige Vorkommen verschiedener angeborener Fehler vor der Hand leider noch keinen Aufschluss über das Wesen des Processes, aber es ist von Wichtigkeit uns gelegentlich daran zu erinnern, ebenso wie der Beobachtung von Anophthalmie beim Thier. Einen solchen bilateralen Anophthalmus beim Schwein (nicht anatomisch untersucht) beschreibt Habicht[6], einen analogen bei zwei Fohlen erwähnt Seiler.

Als eigentliche aetiologische Momente werden bis jetzt hauptsächlich angeführt: 1) Syphilis des Vaters — Landesberg (l. cit.) 1 Fall. 2) Blutsverwandtschaft der Eltern — Landes-

[1] Prager Vierteljahrsschrift Bd. 130, pag. 55.
[2] Zehenders klin. Monbl. 1877, pag. 141.
[3] „ „ „ 1874, „ 260.
[4] Hirschberg's Beiträge zur prakt. Augenhlk. Heft 2. S. 62.
[5] v. Graefe's Arch. f. O. XXIV. 2. pag. 71.
[6] Mitteilungen aus der thierärztlichen Praxis im preussischen Staat 1878—79. — Michels Jahresber. f. 1878, pag. 457.

berg (l. cit.) 1 Fall. — Wilson[1] 1 Fall von Anophthalmus bilateralis. 3) Vererbung — Landesberg (ibid.): dem Vater fehlte das rechte dem Kind das linke Auge, ersterem überdies die Thränendrüse, Carunkel und der obere Thränenpunkt. — Wie oben erwähnt ist bei unserem Fall Syphilis des Vaters wahrscheinlich, wenn auch nicht sicher beweisbar vorhanden gewesen. Diese Beobachtungen drängen uns den Gedanken auf, dass in einer gewissen Zahl von Fällen die Anophthalmie in Zusammenhang gebracht werden könne mit schwächenden Momenten, die während der foetalen Entwicklung in krankmachender Weise zur Geltung kamen, sodass in diesen Fällen der Anstoss zu abnormer Entwicklung, resp. Entwicklungsstörung nicht lediglich im Foetus selbst gesucht werden muss, was so grosse Schwierigkeiten für die Deutung der ursächlichen Momente bietet, sondern dass von aussen einwirkende greifbare und verständliche Ursachen uns geboten wären. Damit würden wir mehr und mehr auf denselben Gesichtspunkt hingelenkt, von dem aus neuere sehr wichtige Beobachtungen von gleichsam experimentell erzeugten Missbildungen bei Thieren beurtheilt worden sind. Wir würden nämlich suchen müssen intrauterine entzündliche Processe als die eigentlichen Ursachen vieler angeborener Mängel des Auges nachzuweisen. Ich habe schon in meinen früheren Mitteilungen von angeborenen Fehlern des Auges (l. cit.) für den einen Fall intrauterine Irido-Chorioiditis als Ursache der geschilderten Destruction des Auges bezeichnen können, indem der pathologisch-anatomische Befund eine solche Auffassung mit Notwendigkeit forderte. Auch für das Iris- und Chorioidalcolobom stellte ich dort der bisherigen Annahme, dass es sich lediglich um eine Behinderung des Schlusses der Foetalspalte handle die Anssicht entgegen, dass die Gegend der Foetalspalte bloss die Praedilectionsstelle für pathologische Vorgänge bilde, die mit der Foetalspalte und

[1] Manz Missbildungen. Handb. v. Graefe und Saemisch Bd. 2, p. 123.

[2] Ophthal. Hosp. reports VIII, pag. 184.

der secundären Augenblase gar nichts zu thun haben, sondern im Gebiet der Kopfplatten sich abwickeln. Wenn ich dort das Fehlen der Chorioidea nebst den sonderbaren Veränderungen des Pigmentepithels und der Retina nicht direct auf eine Chorioretinitis zurückführte, so geschah dies blos, weil keine beweisenden Anhaltspunkte für wirklich entzündliche Veränderungen mehr vorlagen, der Process bereits abgelaufen war. Die schöne Beobachtung von Deutschmann[1] aber wies seither im Gebiete eines Colobomes beim Kaninchen wirkliche unzweifelhafte entzündliche Veränderungen nach.

Dass es, wie Samelsohn[2] und Deutschmann[3] beobachtet haben, gelingt sogenannte Missbildungen gleichsam künstlich bei Thieren zu erzeugen, indem man sie Eltern entsprossen lässt, die durch Entzündungen alterirte Augen besitzen, ist im höchsten Grade interessant und wird bei weiterer Verfolgung diese Versuchsmethode ohne Zweifel zu wichtigen Aufschlüssen über die Genese einer gewissen Kategorie von Missbildungen führen. Ob wir für eine andere grosse Zahl von solchen, ich meine diejenigen, die zum Teil durch Erschütterung und Lagewechsel von Bruteiern, das heisst durch traumatische Einwirkung auf den Embryo zu Stande kommen, jemals entzündliche Vorgänge aufgefunden werden können, das scheint mir allerdings fraglich und für unser vorliegendes Thema auch irrelevant.

Bei unserem Anophthalmus aber lässt sich mit grosser Bestimmtheit behaupten, dass ein entzündlicher Process und nachherige Phthisis bulbi beiderseits intrauterin die Augen zerstörte, dass dann wie beim Gudden'schen Versuchstier secundär die Entwicklung der ganzen Opticusbahn sistirt wurde, dass secundär alle Hirnteile, die mit dem Opticus zusammenhängen, nicht zur Ausbildung gelangten und daher fehlen. Wenn ich sage es handle sich um Phthisis bulbi, so glaube ich eine

[1] Zehenders klin. Monbl. 1881, pag. 101.
[2] Centralblatt f. die med. Wissensch. 1880. Nr. 17 und 18.
[3] Zehenders klin. Monbl. 1880. pag. 507.

solche durch folgende Gründe beweisen zu können. Es muss im vorliegenden Fall der Bulbus eine gewisse und zwar beträchtliche Entwicklung besessen haben, als er von dem seine weitere Ausbildung hemmenden Process betroffen wurde. Erstens war die Foetalspalte bereits geschlossen, denn wir finden nirgends Andeutungen des Offenbleibens derselben. Beim Säugethier schliesst sich dieselbe im zweiten Monat. Ferner mussten die Bulbi bereits formgebend auf die Orbitae eingewirkt haben, sonst hätten diese nicht die normale Gestalt und Grösse erlangt. Nach Manz (l. cit. pag. 54) ist auch noch ungefähr im dritten Monat kaum die hintere Hälfte des Bulbus in der Augenhöhle geborgen, es ist noch kein Raum für Muskeln und Fett vorhanden. — Ferner ist bei der guten Entwicklung der Adnexa des Auges, Muskeln, Augenlider etc. nicht anzunehmen, dass allzufrüh der Bulbus zerstört worden sei und ist namentlich festzuhalten, dass Angesichts der guten Ausbildung der Lider ohne Zweifel auch die Linseneinstülpung stattgefunden hat, obgleich wir nichts mehr von einer Linse vorfinden. Endlich ist das Vorhandensein von Stäbchen und Zapfen in beiden Bulbi ein fast sicherer Beweis dafür, dass die Augen einmal eine beträchtliche Ausbildung bereits besessen hatten. Denn Stäbchen und Zapfen gehören zu den späteren Bildungen im Auge.[1] Die Angabe von Ritter, wonach schon im dritten Monat die Stäbchen und Zapfen beim Menschen vollständig ausgebildet seien, ist zweifelhaft. Denn bei den Säugern findet man sie erst am Ende der Foetalzeit, bei den blindgeborenen sogar nach Max Schultze erst nach der Geburt.

Somit steht fest, dass die Augen unseres Anophthalmus einmal einen Grad der Entwicklung und einen Umfang erreicht hatten, der weit über dem stand, der jetzt vorliegt, dass sie also einem Rückbildungsprocess anheimfielen, den wir kurz als Phthisis bezeichnen. Und zwar ist gemäss der oben gegebenen Schilderung anzunehmen, es sei zuerst der linke, dann etwas

[1] vgl. Manz l. cit. pag. 29.

später der rechte Bulbus von dem Processe ergriffen worden. — Dass diese Rückbildung, diese Wiederzerstörung von bereits vorhanden gewesenen Gebilden des Auges durch entzündliche Vorgänge verursacht wurde, dafür haben wir folgende Anhaltspunkte. Während wir auf der einen Seite Producte reiner Atrophie in den Bulbusresten finden, von denen wir schwer zu sagen im Stande sind, ob sie Atrophie nach Entzündung repräsentiren oder aber Atrophie in Folge mangelhafter Ernährung, wie sie z. B. durch Obliteration oder mangelhafte Ausbildung des Gefässsystemes auch zu Stande kommen könnte, machen anderseits starke Proliferationsvorgänge, wie sie unter anderem im Pigmentepithel stattgefunden haben, durchaus den Eindruck, dass hier auch Reize und zwar offenbar entzündliche wirksam gewesen sind. Ebenso deutlich aber verrät der Zustand der Chorioidea Atrophie nach Entzündung. Abgesehen von der bindegewebigen Degeneration dieser Membran, der in Folge davon geschaffenen Gefässarmut und namentlich der so ungleichen Mächtigkeit des Dickendurchmessers, ist besonders die oben erwähnte ganz circumscripte Stelle im vorderen Teil des Bulbus charakteristisch, wo die Chorioidea ganz zu Grunde gegangen ist, sodass dort die Retina und kleine Pigmentinseln direct auf der Sclera liegen. — Am meisten haben die vorderen Partien des Auges gelitten: Cornea, Iris, Corpus ciliare und Linse. Erstere drei gehören bekanntlich zu den Gebilden des Bulbus, die leicht der Entzündung anheimfallen. Das Fehlen der Linse beweist nicht, dass sie nie da war, denn sie kann resorbirt worden sein, ja sie musste diesem Schicksal anheimfallen, sobald z. B. die hintere Linsencapsel irgendwo durch Entzündungsproducte arrodirt wurde, das beweist der in meinen früheren Mitteilungen geschilderte Fall von intra-uteriner Iridochorioiditis (Kocherhans), wo die hintere Linsenkapsel und fast die ganze Linse fehlte. Allerdings findet man gewöhnlich in alten phthisischen Augen, wo vielleicht vor Jahrzehnten die Linse (ohne Austritt aus dem Bulbus) zu Grunde ging, ausnahmslos wenigstens noch irgendwo die Linsenkapsel, die un-

gemein resistent ist. Es scheint aber, dass zwischen intrauteriner und extrauteriner Linsenkapsel bezüglich Resistenz ein erheblicher Unterschied besteht, wie wir ja auch an der Chorioidea die sonst im späteren Leben so gut wie nie fehlende lamina vitrea nur mangelhaft und grössenteils fehlend, das heisst möglicherweise zu Grunde gegangen fanden.

So möchte ich denn als Ursache der uns vorliegenden Anophthalmie nicht eine Entwicklungshemmung im früheren Sinne des Wortes bezeichnen, sondern das Ganze zurückführen auf einen Entzündungsprocess, der intrauterin schon gebildete Teile des Auges wieder zerstörte und dadurch natürlich auch einen normalen Aufbau des Bulbus zur Unmöglichkeit machte, also: foetale Phthisis bulbi nach Entzündung.

ERKLÄRUNG DER ABBILDUNGEN:

FIGUR 3.

Sagittalschnitt durch den linken Bulbusrest, vermittelst Hartnack N. 1 und Camera von Nachet gezeichnet.

O Stelle des Opticuseintrittes.
O_1 Opticusrest.
R Retinalelemente.
Gl Glaskörper.
Ch Chorioidea.
I Stelle wo die Iris sich befinden sollte.
C_2 Stelle der Cornea.
C_1 Bindegewebsmembran.

FIGUR 5.

Vorderer Teil des Anophthalmus-Gehirns.

opt. atrophische Optici.
art. c. call. Arteria corporis callosi.
Inf. Infundibulum.
c. cand. Corp. candicantia.
Co. Commissurensystem.
oc. Oculomotorius.

VII.

DER MIKROCOCCUS DER BLENNORRHOEA NEONATORUM.

VON

OTTO HAAB.

MIT 1 ABBILDUNG, FIG. 4, TAFEL I.

Da die Organismen, welche man constant im Secret der Blennorrhoea neonatorum, der gonorrhoischen Blennorrhoe und der Gonorrhoea urethrae findet, nicht bloss ein grosses pathologisch-anatomisches Interesse beanspruchen, sondern auch meiner Erfahrung nach geeignet sind, unter Umständen praktisch verwertet zu werden und zwar in differential-diagnostischer Hinsicht, will ich nochmals kurz durch einige Mitteilungen und besonders durch eine Abbildung den so charakteristischen Befund wiederzugeben versuchen. Meine erste diesbezügliche Mitteilung im Correspondenzblatt für Schweizer Aerzte Jahrg. 1881, Nr. 3 und 4 enthielt in Kürze die Hauptpunkte meiner Untersuchungen und ich betonte dort schon, dass ich die Schilderung, welche Neisser[1] von den Coccen der Gonorrhoea urethrae und der Blennorrhoea neonatorum gibt, Punkt für Punkt und bis in alle Details bestätigen müsse. Neisser hatte in 35 Fällen von Tripper, 7 Fällen von Blennorrhoea neonatorum

[1] Centralbl. f. d. med. Wiss. 1879, Nr. 28.

und 2 Fällen gonorrhoischer Infection des Auges charakteristische Mikrococcen gefunden und zwar stimmten diejenigen der Blennorrhoe der Neugeborenen vollständig in Form, Grösse und Verteilung mit denen des Trippers überein.

Meine Untersuchungen erstreckten sich auf 11 Fälle von Blennorrhoea neonatorum, 5 Fälle von Gonorrhoea urethrae und 2 Fälle von gonorrh. Blennorrhoe. Es wurden namentlich die Fälle von Blennorrhoe der Neugeborenen jeweilen eine ganze Zeit lang vermittelst succesiver Präparate untersucht. Ich bediente mich gleichfalls der vorzüglichen Koch'schen Methode, ohne welche auch diese Mikrococcen wohl noch lange unbekannt geblieben sein dürften, während andererseits bei richtiger Behandlung eines solchen Präparates und gelungener Färbung durch Methylviolett (5 B) die Coccen mit einer Deutlichkeit und Klarheit zur Erscheinung kommen, wie es sonst bei pathogenen Organismen nicht häufig der Fall ist. Namentlich aber frappirt die Eigenartigkeit der Coccen und ihre Verteilung auf den ersten Blick, sodass sofort der Eindruck entsteht, man habe es hier mit etwas für einen gewissen Krankheitsprocess charakteristischem zu thun, nicht bloss mit zweifelhaften Fäulnissorganismen.

Zunächst ist zu bemerken, dass die Coccen der Blennorrhoea neonatorum absolut identisch erscheinen mit denjenigen des Trippers und der Blennorrhoea gonorrhoica. Ich sage absichtlich erscheinen, ob sie identisch sind, ist eine zweite Frage. Ich konnte auch mit Hartnack Immers. 13 keine Differenz auffinden, die eine Unterscheidung ermöglichen würde. Alle drei Secretarten bieten dasselbe Bild, das bloss beim Trippersecret eine nicht zur Sache gehörige Entstellung dadurch erfahren kann, dass beim Entnehmen des Urethralsecretes leicht Präputialsecret mitkommt, wodurch dann das Präparat mit zahlreichen gewöhnlichen Fäulnissbacterien (Mono- und Diplococcen, Zoogloeamassen, Haufen von Stäbchen und langen Ketten von Kugelbacterien) verunreinigt wird. Deshalb ist es leichter im Secret der Blennorrhoea neonatorum den typischen

Befund rein zu erhalten. Das charakteristische an diesem ist, dass in diesen drei eitrigen Secreten zum Unterschied von irgend welchem anderem Eiter die Coccen fast bloss auf den Kernen oder dem Protoplasma von Eiterkörperchen sich vorfinden, die interzelluläre Flüssigkeit aber fast ganz frei lassen (vgl. Fig. 4 auf Tafel 1). Ob sie in den Kernen resp. in den Zellen sich befinden, wage ich nicht zu entscheiden, es ist aber höchst wahrscheinlich. Sie färben sich mit Methylviolett sehr stark, sind in gut gefärbten Präparaten schon mit Hartnack 7 bei genauem Zusehen sichtbar und lassen sich mit Hartnack Immers. 10 deutlich auflösen in grössere und kleinere Gruppen von runden Einzelindividuen und Diplococcen. Letztere sind zahlreicher als erstere. Das gewöhnliche aber ist, dass zwei Kugeln durch einen ganz kleinen Zwischenraum getrennt bei einander liegen. Manchmal sieht man auch vier so dicht beisammen liegen. Man erhält dadurch den Eindruck, dass eine rasche Zweiteilung stattfinde. Was die Grösse dieser Coccen betrifft, so lässt sich leicht constatiren, dass sie ein wenig grösser sind als die gewöhnlichen Fäulnisskugelbacterien oder z. B. diejenigen im Secret einer Dacryocystitis. Ich erhielt bei mehrfachen Messungen einen Durchmesser von 0,4—0,6 mik. — Im Allgemeinen sind bei Gonorrhoea urethrae die Coccen gewöhnlich etwas zahlreicher, als bei Blennorrhoea neonatorum. Bei letzterer finden sie sich aber auch nicht immer in derselben Häufigkeit. Es gibt Fälle, wo dieselben bei ziemlich starkem eitrigem Secret und vor der Behandlung recht spärlich vorhanden sind. Ich erhielt den Eindruck, dass die Zahl derselben mit der Bösartigkeit des Processes einigermassen correspondire und sah in einem Fall von beidseitiger Hornhautaffection in Folge etwas spät eingetretener Behandlung die Coccen in auffallend grosser Anzahl. Es vermindern sich die Coccen im Laufe der Behandlung erheblich, ohne aber ganz zu verschwinden. So lange Secret da war, konnte ich immer auch noch Coccen finden, selbst nach längerer Behandlung,

bald vor der Heilung, was mich vermuten lässt, dass die Coccen auch in der Schleimhaut sitzen (vielleicht in Falten derselben) und dass erst nach vollständiger Ausrottung dieser festsitzenden Parasiten die Secretion und damit das Vorkommen der Coccen im Secret erlischt. Bei der Gonorrhoe verhält es sich ebenso, so dass ich bei ganz alten Nachtrippern die Coccen noch in charakteristischer Anordnung vorfand.

Nie aber traf ich in anderweitigem eitrigem Secret, z. B. acuter Catarrhe der Conjunctiva oder demjenigen des Thränensackes die geschilderten Coccenhaufen, ebensowenig in irgend welchem anderen Eiter. Das gutartige eitrige Secret der Conjunctiva enthält gar keine oder bloss ganz spärliche Mono- und Diplococcen; dasjenige des Thränensackes zeichnet sich durch überall zerstreute Mono- und Diplococcen und durch Ketten von Kugelbacterien aus, die gewöhnlich 3—6gliedrig sind.

Die Constanz des Vorkommens, die eigenartige Gruppirung und Verteilung, welche diese Mikrococcen zeigen, lässt mit grosser Bestimmtheit vermuten, dass sie die Träger des Gonorrhoe- und Blennorrhoe-Giftes sind, das ja eine ebenso eigenartige Virulenz zeigt. Daraus folgt, dass die Blennorrhoea neonatorum aus einer Gonorrhoe des Vaters resp. der Mutter resultirt, was übrigens vermutungsweise schon vor Auffindung dieser Coccen da und dort angenommen wurde. Bei einem gewissen, und zwar verhältnissmässig grossen Procentsatz der Fälle von Blennorrhoe der Neugeborenen lässt sich der Nachweis erbringen, dass der Vater früher einmal eine Gonorrhoe hatte. Aber allerdings gelingt dies mehr in der Privat- als in der Spital-Praxis. Es wird dieser Zusammenhang beider Krankheiten durch den Coccenbefund wesentlich gestützt. Wenn aber bei einem gewissen Procentsatz sich die Sache so verhält, so wird für den Rest der Fälle wohl das gleiche gelten; denn es ist nicht anzunehmen, dass bei einer so typisch auftretenden und verlaufenden Affection, wie die Blennorrhoea neonatorum es ist, zwei verschiedene Gifte als Ursache wirksam seien. Die Annahme, dass das eine Mal das Gonorrhoegift

thätig gewesen sei, das andere Mal aber ein ganz analoges Gift sich autochthon im Vaginalsecret entwickelt habe, ist zu unwahrscheinlich.

Ob die Coccen der Blennorrhoe und der Gonorrhoe identisch sind, liesse sich durch Reinkultur und nachherige Impfungen, mit denen sich dann sowohl Gonorrhoea urethrae als Blennorrhoe der Conjunctiva erzeugen lassen müsste, entscheiden. Uns glückten die Culturen dieses Coccus bis jetzt nicht und wenn sie gelingen, würde es mit den Impfungen seine grossen Schwierigkeiten haben. Bókai[1] scheint dies gelungen zu sein. Er fand die Coccen ebenso wie Neisser und schildert sie ähnlich. Wie er sagt, konnte er mit Erfolg in mehreren Fällen die Coccen aus der Züchtungsflüssigkeit auf den Menschen überimpfen. — Es wäre übrigens schon die Rückimpfung des Secretes von Blennorrhoea neonatorum auf eine intacte Urethra ein wichtiger, verdienstlicher Versuch und, wenn sie Gonorrhoe zur Folge haben sollte, für die Frage der Identität beider Gifte entscheidend. Uebrigens ist bezüglich der Abstammung der Blennorrhoe der Neugeborenen von der Gonorrhoe auch der Umstand gravirend, dass bei gonorrhoischer Infection des Auges das Secret genau so aussieht, wie bei Blennorrhoea neonatorum, d. h. genau dieselben Coccen in derselben Verteilung zeigt.

So viel steht fest, dass die Anwesenheit der geschilderten Coccen im Secret der Augenblennorrhoe in zweifelhaften Fällen differential-diagnostisch verwerthbar ist und uns sofort darüber Aufschluss gibt, ob wir es mit einem gutartigen eitrigen Catarrh oder mit Infection durch Gonorrhoesecret zu thun haben. Bei Neugeborenen wird man wegen des seltenen Auftretens gutartiger acuter Catarrhe nicht häufig über die Natur des Processes im Zweifel sein. Dass aber doch gutartige mit mässigem eitrigem Secret verlaufende Bindehautcatarrhe in der ersten Lebenswoche bei Neugeborenen schon vorkommen können, ist bekannt und habe ich auch eine entsprechende

[1] Allg. medic. Zentralzeitung 15. Sept. 1880.

Krankengeschichte in meiner Eingangs erwähnten Veröffentlichung mitgetheilt. Es fanden sich dort bei dem am dritten Tage nach der Geburt meiner Behandlung übergebenen Kinde zu meinem grössten Erstaunen nie Coccen in dem eitrigen Secret, das ich für blennorrhoisches hielt. Der gutartige Verlauf, nämlich Heilung innerhalb 5 Tagen bei einfachen Eiscompressen und einmaliger leichter Pinselung mit argent. nitr.-Lösung (am 4. Tage) belehrte mich, dass es sich nicht um Blennorrhoe handle und dass desshalb die Abwesenheit der Coccen begreiflich sei. Noch wichtiger war die zweite an demselben Ort mitgetheilte Beobachtung, wo ein an Gonorrhoea urethrae leidender Mann an sehr heftiger Conjunctivitis des einen, dann des zweiten Auges erkrankte, ohne dass das Secret jemals Coccen aufwies, während doch anzunehmen war, es habe eine Infection der Augen durch Gonorrhoesecret stattgefunden. Da aber auch hier in 6 Tagen bei Eiscompressen und zweimaliger argent. nitr.-Pinselung (am 4. und 5. Tag) die Affection in Heilung überging, war eine Infection durch Gonorrhoesecret ausgeschlossen und konnte es sich bloss um ein zufälliges Zusammentreffen von Gonorrhoe mit gutartigem acutem Catarrh handeln. Da es immer bei Erwachsenen ab und zu Fälle gibt, wo man in der ersten Periode der Erkrankung im Zweifel sein kann, ob eine heftige Conjunctivitis gutartig oder infectiöser Natur sei, ist die Untersuchung des Secretes auf Coccen von grosser Bedeutung und hat mich bis jetzt auch nie im Stiche gelassen.

Die Auffindung der Coccen im Secret der Blennorrhoea neonatorum veranlasste mich sofort die schon vor Jahren versuchte Behandlung dieser Affection vermittelst Antiseptica wieder aufzunehmen. Ich hatte damals in mehreren Fällen consequent und mit Ausdauer statt des argent. nitr.-Stiftes Bor- und Salicyllösungen verwendet, indem ich täglich den Conjunctivalsack mit den gesättigten Lösungen dieser beiden Antiseptica auspinselte und ausspühlte, leider ohne erheblichen Erfolg. Das eitrige Secret nahm dabei nicht ab und schliesslich musste ich

doch zum Stift greifen. Ich schrieb dies damals der zu geringen Concentration des Antisepticums zu. Nun probirte ich die Behandlung mit Resorcin, von dem ich 5 und 10% Lösungen verwendete (zugleich liess ich aber auch in der ersten Periode der Krankheit die Eisbehandlung energisch anwenden). Ich wusch vom ersten Tag der Behandlung an den Conjunctivalsack täglich 2 mal mit 3% Resorcinlösung aus. Nachdem die Mucosa succulenter geworden, pinselte ich nach jedesmaliger Ausspühlung des Conjunctivalsackes die evertirten Lider mit 5%, dann nach weiteren 6—8 Tagen mit 10% Lösung ab. Das Resultat war in mehreren Fällen, namentlich in den ersten 6—8 Tagen der Krankheit recht günstig, indem die Schwellung der Lider und der Schleimhaut eine geringe blieb, sodass ich schon glaubte gesiegt zu haben; es trat dann aber das eitrige Secret doch auf und zwar in ziemlicher Menge und verminderte sich trotz eifrigen Weiterwaschens und Pinselns auch mit starken Lösungen nicht, wurde auch nicht abundant, um aber vorwärts zu kommen, musste ich schliesslich in allen Fällen zum Stift greifen, worauf dann gewöhnlich rasch die Abnahme und das Aufhören des Secretes eintrat. Es ist demnach die Behandlung mit desinficirenden Lösungen blos in der ersten Periode der Erkrankung wo wir noch nicht couterisiren dürfen, am Platz, später ist der alte Höllensteinstift das souveraine Mittel. Es erklärt sich dies wol einfach daraus, dass dieser in viel schonenderer Weise desinficirt als eine 5—10% Resorcinlösung und dazu noch energischer; schonender deshalb, weil bei der Lösung leicht die Cornea in Gefahr kommt und weil dieselbe einen tieferen, länger haftenden Schorf setzt, der ebenfalls die Cornea in Gefahr bringen kann, um so mehr als er sich nicht so schön auf die Uebergangsfalte beschränken lässt, wie der argent. nitr. Schorf. Greift man aber zu schwächeren Lösungen, die keinen eigentlichen Schorf setzen, so kann man schwemmen und pinseln so lange man will, das Secret bleibt sich gleich. — Vielleicht wären diese Versuche mit Resorcin von besserem Erfolge gekrönt gewesen, wenn ich die afficirten Augen nach jeder Spühl-

ung und Pinselung mit einem antiseptischen Occlusivverbande versehen hätte, und werde ich diesen jedenfalls bei der nächsten Gelegenheit noch zu Hülfe ziehen.

Meine Erfahrungen sind übrigens vollkommen im Einklang mit den Aeusserungen von Alfred Gräfe am Heidelberger Congress des Jahres 1879 über die rein antiseptische Behandlung der infectiösen Catarrhe der Conjunctiva. Namentlich betonte er gewiss mit Recht, dass die sogenannten Antiseptica namentlich dann, wenn der Process schon auf der Höhe seiner Entwicklung zur Behandlung kommt, unzulänglich sind. Ebenso sehr aber stimme ich mit Alfred Gräfe überein, wenn er auf die prophylaktische Verwendung der Antiseptica das grösste Gewicht legt, so unter anderem in seiner letzten Mittheilung hierüber[1]. Die von Schiess-Gemuseus, Alfred Gräfe, Horner und Haussmann empfohlene und dann namentlich von Bischoff, Olshausen und Credé in grossem Massstabe durchgeführte prophylaktische antiseptische Reinigung der Augen der Neugeborenen hat bereits die schönsten Früchte getragen und verdient unbedingte Empfehlung. Ferner dürfte in vielen Fällen bereits beginnender infectiöser Affection der Conjunctiva die von Alfred Gräfe zuerst mit Erfolg ausgeführte und von ihm neulich wieder warm empfohlene Coupirung durch kräftige Desinfection ohne Zweifel zum gewünschten Ziele führen, namentlich verbunden mit antiseptischem Druck- oder auch nur Occlusivverband.

Was das schwächste Antisepticum praeventiv zu Stande bringt, das leistet auch das stärkste nicht mehr bei zur vollen Entwicklung gelangter Infection. Während der Chirurge mit schwachen Lösungen die frische Wunde rein erhalten und die wenigen infectiösen Keime, die allenfalls darauf geraten, unschädlich machen kann, gelingt es ihm bei Wunden, die bereits der Infection ganz anheim gefallen sind, kaum, mit den stärksten Antisepticis die eingedrungenen Keime zu zerstören, sodass so-

[1] Volkmann'sche Vorträge N. 192.

gar Chlorzink und Jodtinctur bei rücksichtslosester Application oft im Stiche lassen, Encheiresen, an die beim Auge gar nicht zu denken ist.

Was nun die prophylaktische Reinigung der Augen der Neugeborenen betrifft, so möchte ich, da dieselbe doch vielleicht in die Hände der Hebammen gelangen und die nötige, die Cornea schützende Ectropionirung der normalen Augenlider Neugeborener nicht einmal jedem Arzt gelingen dürfte, mir erlauben statt der von Alfred Gräfe empfohlenen 2% Phenollösung eine 2% Resorcinlösung zu empfehlen, da Phenol nur bei ausgezeichneter Qualität und auch dann noch gern die Cornea nach meinen Versuchen laedirt und unnötig reizt. Das Resorcin aber hat, wie ich bereits früher mitteilte[1], dieselbe antiseptische Kraft wie das Phenol, reizt aber, wenn es rein ist, viel weniger, sodass man sogar eine 5% Lösung zu obigem Zwecke ungestraft verwenden dürfte.

Resumiren wir kurz, so wäre in Folge des bestimmten Nachweises spezifischer Coccen im Secret der Blennorrhoea neonatorum unbedingt an der bereits empfohlenen antiseptischen Behandlung dieser Krankheit festzuhalten und zwar ist a) die prophylaktische Reinigung der Augen sofort nach der Geburt indicirt, es ist b) in der Anfangsperiode der Krankheit nebst der Eisbehandlung, die offenbar ebenfalls den Parasiten das Dasein erschwert, die fleissige Reinigung mit einem milden Antisepticum, besonders dem Resorcin dringend zu empfehlen, endlich aber c) der Lapis als kräftigstes Zerstörungs- und „depletives“ Fortschaffungsmittel der pathogenen Organismen zu verwenden.

[1] Correspondenzblatt für Schweizer Aerzte, Jahrg. 1881, Nr. 2.

ERKLÄRUNG DER ABBILDUNG (Fig. 4):

Secret von Blennorrhoea neonatorum, vermittelst Hartnack Immers. 10 und Camera lucida von Nachet gezeichnet. — Nebst einer Ephithelzelle bemerkt man zahlreiche proliferirende Kerne von Eiterkörperchen und auf mehreren derselben die charakteristischen Coccen-Gruppen. Nur bei ein Paar Eiterkörperchen ist ausser dem Kern noch das Zellprotoplasma angedeutet.

Eine Arbeit von Dr. Landolt in Paris ist auf dessen Wunsch, weil humoristischen Inhaltes, separat erschienen.

Fig. 1



Fig. 2.

Fig 3.

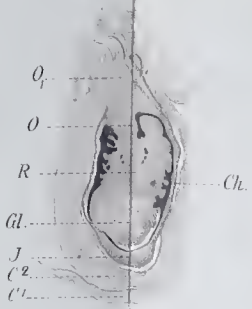

Fig 4.

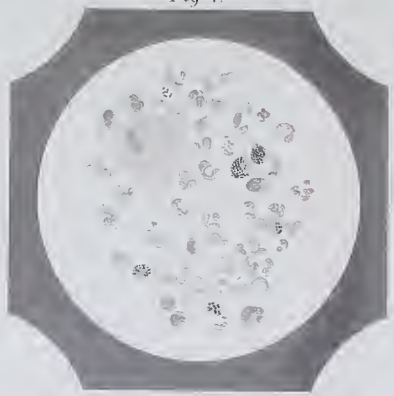
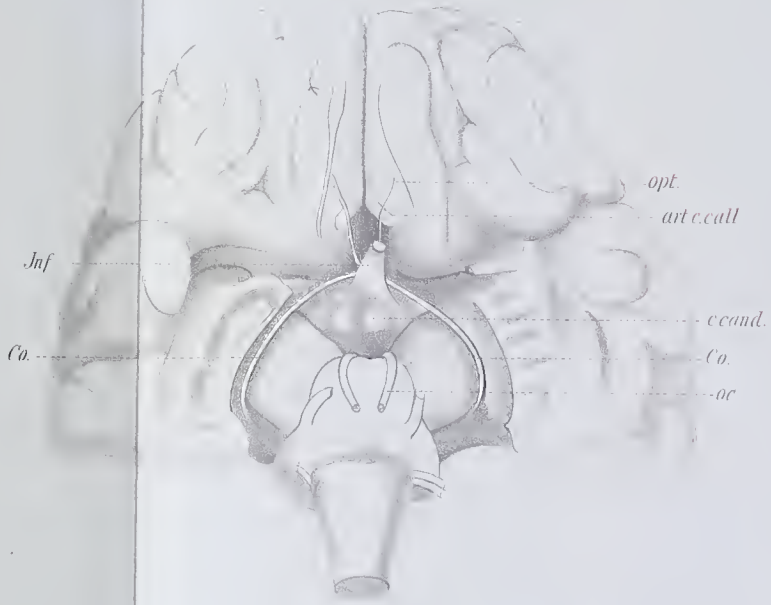
Fig. 5.